

Lucilia sericata Μια εναλλακτική θεραπευτική προσέγγιση σε εκτεταμένα διαβητικά έλκη κάτω άκρων ισχαιμικής αιτιολογίας

Περίληψη

Α. Βογιατζόγλου
Χ. Λούπα

Η χρήση προνυμφών διαφόρων εντόμων για θεραπευτικούς λόγους, σίγουρα δεν αποτελεί μια νέα ιδέα. Σήμερα, περισσότερο από κάθε άλλη εποχή, αυτή η ανατρεπτική θεραπευτική φαίνεται ιδιαίτερα επίκαιρη λόγω των προβλημάτων που έχουν εμφανιστεί. Δυστυχώς, η χειρουργική δεν έχει πάντα να προσφέρει στην epούλωση μιας τραυματικής κάκωσης, ενώ και το πιο σύγχρονο επιδεσμικό υλικό δεν βοηθά στη διατήρησή της σε συνθήκες αντισηψίας. Επί πλέον, η ικανότητα ορισμένων βακτηριδίων να αναπτύσσουν ανοχή στα μέχρι πρότινος πανίσχυρα αντιβιοτικά καθιστά το συνολικό πρόβλημα περισσότερο περιπεπλεγμένο. Σε τέτοια περιστατικά η χρήση των προνυμφών ενός διπτέρου, που έχει το όνομα *Lucilia sericata*, φαίνεται να οδηγεί σε πολύ καλά αποτελέσματα, γεγονός που αποτελεί ιστορικό δεδομένο και κατοχυρωμένη ιατρική γνώση του παρελθόντος. Πιστεύεται ότι η βιοχειρουργική (η χρήση προνυμφών για ιατρικούς σκοπούς) σύντομα θα αποτελεί ένα αποδεκτό τμήμα της θεραπευτικής μιας ειδικής κατηγορίας τραυματικών κακώσεων μαλακών μορίων, που αφορά τα νευροϊσχαιμικά έλκη σε διαβητικά άτομα.

Ιστορικά δεδομένα

Εδώ και πολλούς αιώνες είναι γνωστό ότι τραυματισμένοι στρατιώτες, των οποίων τα τραύματα μολύνονταν από σκώληκες (προνύμφες εντόμων), ήταν λιγότερο πιθανό να αναπτύξουν φλεγμονή ή να πεθάνουν από σηψαιμία και γάγγραινα, από εκείνους των οποίων τα τραύματα δε μολύνθηκαν.

Το 1829 ο βαρόνος Larrey, στρατιωτικός ιατρός του Ναπολέοντα, φέρεται ότι είπε: «Αυτά τα έντομα επιφέρουν την epούλωση επιταχύνοντας τη δουλειά της φύσης, προκαλώντας εξαφάνιση των νεκρών κυττάρων κατατρώγοντάς τα, χωρίς να παρενοχλούν τα ζωντανά και υγιή κύτταρα»¹. Ο Joseph Jones, ένας στρατιωτικός ιατρός που υπηρετούσε στη διάρκεια του αμερικανικού εμφυλίου πολέμου, ανέφερε: «Αντιμετώπισα ένα μεγάλο αριθμό παραμελημένων τραυμάτων με σκώληκες εντόμων. Κατά την εμπειρία μου λοιπόν, αυτοί καταστρέφουν απο-

Εξωτερικό Ιατρείο μελέτης & θεραπείας διαβητικού ποδιού,
Ν.Γ.Ν.Μ. «Α. Φλέμιγκ»,
Αθήνα

κλειστικά νεκρούς ιστούς και δεν βλάπτουν, επιλεκτικά, τα υγιή κύτταρα»². Η πρώτη θεραπευτική προσέγγιση όμως κατά τον Chernin ανήκει στον ομοσπονδιακό στρατιωτικό ιατρό J.E. Zacharias, ο οποίος αναφέρει: «Αυτοί οι ζωντανοί οργανισμοί μπορούν να καθαρίσουν ένα τραύμα πολύ καλύτερα από οποιοδήποτε μέσο διαθέτουμε σήμερα. Είμαι σίγουρος ότι έσωσα πολλές ζωές με τη βοήθειά τους»².

Κατά τη διάρκεια του Α΄ παγκοσμίου πολέμου ο William Stevenson Baer, ένας ορθοπεδικός που υπηρετούσε στις στρατιωτικές δυνάμεις των Η.Π.Α. στη Γαλλία, έρχεται αντιμέτωπος με εκτεταμένα τραύματα στρατιωτικών, τα οποία είχαν μείνει παραμελημένα για δύο εβδομάδες στο πεδίο της μάχης. Αναφέρει ότι, παρά το γεγονός ότι τα τραύματα παρουσιάζουν εκ πρώτης όψεως μια αποκρουστική εικόνα λόγω της παρουσίας μεγάλου αριθμού σκωλήκων, είχε αρχίσει να σχηματίζεται κοκκιώδης ιστός (ανάπτυξη σαρκοφυΐας) χωρίς στοιχεία σήψης. Οφείλουμε να πιστεύουμε ότι αυτές οι παρατηρήσεις τον εντυπώσασαν αρκετά γιατί δέκα χρόνια αργότερα, σαν κλινικός Καθηγητής της Ορθοπεδικής Σχολής στο Johns Hopkins Hospital, άρχισε να χρησιμοποιεί θεραπευτικά σκώληκες σε περιστατικά ανεγχείρητων οστεομυελιτιδών. Αναφέρει ότι πολλά περιστατικά οστεομυελιτιδών που απέτυχαν να ανταποκριθούν στις γνωστές θεραπευτικές προσπάθειες, έδειξαν σαφέστατη βελτίωση σε έξι εβδομάδες με συνεχείς εφαρμογές των γνωστών σκωλήκων (pronymphών)³. Κατά τη διάρκεια της δεκαετίας 1930-1940 η χρήση pronymphών (ιδιαίτερα του εντόμου *Lucilia sericata* ή *Greenbottle* για τους αγγλοσάξονες) στη θεραπευτική κάθε είδους δερματικής βλάβης με χαρακτηριστή ανοικτού έλκους, είναι πολύ δημοφιλής. Φυσικά, για να καλυφθούν οι αυξημένες απαιτήσεις, λογικό ήταν να εκμεταλλευθεί κάποια εταιρεία εμπορικά το τμήμα αυτό της νέας επαναστατικής θεραπευτικής. Ήταν η εταιρεία Lederle η οποία δημιούργησε νέο τμήμα παρασκευής και αποστείρωσης του είδους *Lucilia sericata*⁴. Η βιβλιογραφία αυτής της χρονικής περιόδου περιλαμβάνει ένα μεγάλο αριθμό εργασιών αναφορικά με την επιτυχημένη θεραπευτική χρήση διαφόρων pronymphών σε χρόνια φλεγμαινόντα έλκη, αποστήματα, εγκαύματα και υποξείες μαστοειδίτιδες και οστεομυελιτίτιδες⁵⁻¹¹. Υπάρχουν επίσης βιβλιογραφικές αναφορές όπου προτείνεται η θεραπευτική με pronymphes σε περιστατικά καρκινικών εξελκώσεων! Οι Weil και συν.¹² περιγράφουν

δύο περιστατικά ανεγχείρητου καρκίνου του μαστού. Μετά την επιτυχή θεραπευτική παρέμβαση η κοιλότητα που εμφανίστηκε ήταν ελεύθερη από κακοήγη ιστό, ενώ ήταν εμφανή τα στοιχεία έναρξης επιθηλιοποίησης και η πρόθεση του έλκους για επούλωση. Οι Bunkis και συν.¹³ περιγράφουν περιστατικό εκτεταμένου καρκίνου δέρματος στο πρόσωπο, το οποίο «εποικίστηκε» τυχαία από pronymphes και είχε σαν αποτέλεσμα μια δερματική βλάβη ελεύθερη από κάθε υποψία νεκρωμένου ιστού.

Θα πρέπει φυσικά να τονιστεί ότι αυτές οι βιβλιογραφικές αναφορές δεν οδηγούν σε θεραπευτικές συστάσεις χρήσης των pronymphών για την καταπολέμηση ανοικτών καρκινικών βλαβών, αλλά ενδεικτικά προτείνεται σε κάποιο μέτρο η χρήση τους για το μετριασμό της έκτασής τους, την απαλλαγή της βλάβης από τα νεκρά κύτταρα και την καταπολέμηση της συνοδού φλεγμονής. Οι Reames και συν.¹⁴ αναφέρουν ότι παρόμοιες δερματικές βλάβες, οι οποίες εμφανίστηκαν καθαρές και ελεύθερες από δυσοσμία λόγω επιτυχημένου εποικισμού pronymphών, επιδεινώθηκαν αμέσως μετά την απομάκρυνση των τελευταίων, παρά την επιμελημένη χρήση συμβατικών θεραπευτικών μεθόδων στην περιοχή.

Με την έναρξη της δεκαετίας του 1940 προστίθεται στο θεραπευτικό οπλοστάσιο ένα πανίσχυρο όπλο: τα αντιβιοτικά. Με τη θεαματική εισοδό τους στη θεραπευτική, η χρησιμοποίηση των pronymphών για τις φλεγμονώδεις βλάβες των ανοικτών ελκών των μαλακών μορίων παραμερίζεται και μαραζώνει, ενώ η βιβλιογραφία εμφανίζει μόνο σποραδικά ελάχιστες εργασίες γύρω από περιστατικά τυχαίου εποικισμού δερματικών βλαβών από pronymphes εντόμων (*Mυίασις*)^{15,16}.

Κατά τα τελευταία χρόνια, το πρόβλημα της ανάπτυξης ανθεκτικών στελεχών βακτηριδίων στα αντιβιοτικά, όπως είναι ο ανθεκτικός στη μεθικιλίνη *Staphylococcus aureus* (MRSA), καθιστούν τα αντιβιοτικά ανίσχυρα σε ένα μεγάλο αριθμό περιστατικών.

Πιστεύεται ότι έλκη μαλακών μορίων που φλεγμαίνουν και περιέχουν σημαντικές ποσότητες νεκρωμένων ιστών δεν απαντούν καλά στη θεραπεία με αντιβιοτικά, καθώς ο δραστικός παράγων του φαρμάκου είναι ανίκανος να προσεγγίσει το στόχο του λόγω μη ικανοποιητικής παροχής αίματος.

Είναι επίσης γνωστό ότι τα αντιβιοτικά δεν ενδείκνυνται για την απομάκρυνση των νεκρωμένων ιστών. Ακόμη, θα μπορούσε να υποστηριχθεί

ότι ίσως επιβραδύνουν τη διαδικασία ρευστοποίησης, διότι σε κάποιο μέτρο εξουδετερώνουν ή παρεμποδίζουν την ευεργετική δράση των μη παθογόνων μικροοργανισμών, που με τα πρωτεολυτικά τους ένζυμα ευοδώνουν μια διαδικασία απομάκρυνσης των φλεγμονωδών στοιχείων. Αντίθετα, οι προνύμφες απομακρύνουν νεκρούς ιστούς και βακτηρίδια, αφήνοντας στα περισσότερα περιστατικά ένα υγιές πεδίο με ανάπτυξη κοκκιώδους ιστού. Ένα κέντρο στις Η.Π.Α. χρησιμοποιεί αυτή την τεχνική με το παραπάνω σκεπτικό σε ένα μεγάλο αριθμό περιστατικών ελκών εκ κατακλίσεως και άλλων ελκών^{17,18}. Το ανανεωμένο ενδιαφέρον στη θεραπευτική με προνύμφες παρήγαγε ένα μεγάλο αριθμό ιστορικών ανασκοπήσεων και πρωτότυπων εργασιών γύρω από τη χρήση τους και δημιούργησε πραγματικά έντονη αίσθηση στο πρώτο παγκόσμιο συνέδριο βιοχειρουργικής στο Porthcawl της Μεγάλης Βρετανίας¹⁹.

Είδη εντόμων που χρησιμοποιούνται

Τα είδη των εντόμων που χρησιμοποιούνται σήμερα στη θεραπεία με προνύμφες είναι η *Lucilia sericata*, η οποία μαζί με τη *Lucilia cuprina* είναι υπεύθυνες για την κλινική κατάσταση που είναι γνωστή σαν «blow-fly strike» στα πρόβατα. Το αρσενικό έντομο έχει ένα ελκυστικό μεταλλικό χαλκοπράσινο χρώμα, από το οποίο πήρε και το όνομά του (*Greenbottle*).

Έντομα άλλων ειδών, συμπεριλαμβανομένης με της κοινής μύγας (*Musca domestica*), έχουν επίσης απομονωθεί μετά από τυχαίο εφοικισμό, αλλά δεν χρησιμοποιούνται θεραπευτικά. Τα είδη των εντόμων που έχουν χρησιμοποιηθεί για ιατρικούς σκοπούς έχουν περιγραφεί από τους Grosskey και Lane²⁰ και διαχωρίζονται σαφώς από περιστατικά τυχαίου εφοικισμού²¹.

Κύκλος ζωής της *Lucilia sericata*

Στα περισσότερα περιστατικά, οι προνύμφες είναι προϊόν εκκόλαψης αυγών που έχουν γονιμοποιηθεί από το αρσενικό έντομο. Υπάρχουν είδη όπου παραλείπεται το στάδιο της εναπόθεσης αυτών, ενώ οι προνύμφες μεταφέρονται απ' ευθείας από το έντομο στην πηγή της τροφής, αλλά αυτά τα είδη δεν έχουν κλινική χρήση. Το αρσενικό έντομο θα εναποθέσει ένα μεγάλο αριθμό αυγών κατά σωρούς. Όταν οι προνύμφες εκκολαφθούν σε περίπου 12-24 ώρες έχουν μήκος 1-2 mm. Κά-

τω από ειδικές συνθήκες αναπτύσσονται ταχύτατα, φθάνοντας στην ωριμότητα σε 4-5 ημέρες. Σε πλήρη ανάπτυξη φτάνουν τα 8-10 mm, όπου παίρνει τέλος το στάδιο της διατροφής τους και αναζητούν χώρο για να ολοκληρώσουν το επόμενο στάδιο της ανάπτυξής τους. Αυτό είναι το στάδιο της νύμφης (*puupa*). Η νύμφη διαθέτει ένα εξωτερικό, σκληρό, προστατευτικό κάλυμμα και μέσω αυτής της κατασκευής ανενόχλητη προχωρά η επόμενη διαδικασία μεταμόρφωσής της σε ένα ενήλικο έντομο. Όλη η διαδικασία απαιτεί φυσιολογικά 7 ημέρες για να ολοκληρωθεί, παρ' ότι κάτω από άλλες συνθήκες μπορεί να ανασταλεί για εβδομάδες ή ακόμη και μήνες. Όταν το ενήλικο έντομο είναι έτοιμο, γεννά αυγά. Έτσι, ο κύκλος έχει ολοκληρωθεί.

Κλινική χρήση των προνυμφών

Η χρήση των προνυμφών σήμερα ακολουθεί διεθνώς μια συγκεκριμένη διαδικασία, η οποία χαρακτηρίζεται από σχολαστικότητα και επιμέλεια.

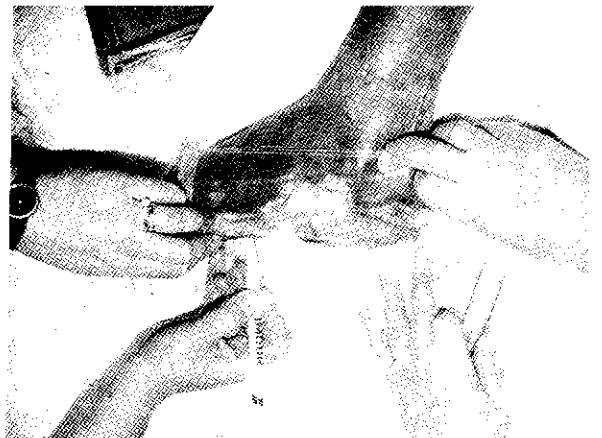
Ακολουθούνται τα παρακάτω στάδια:

A) Προετοιμασία του χώρου υποδοχής

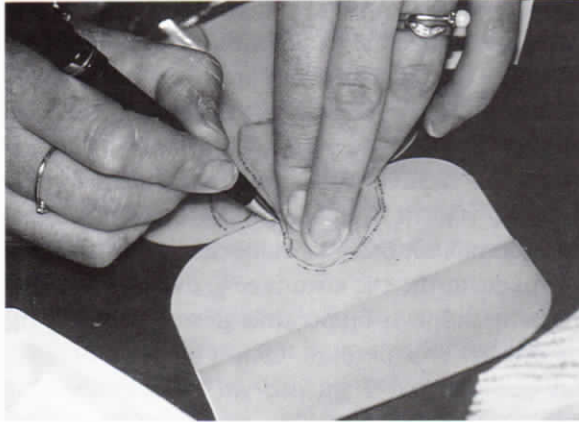1. Αποτύπωση (χάραξη) του περιγράμματος του έλκους σε ένα αποστειρωμένο πλαστικό φύλλο (Εικ. 1).

2. Μεταφορά της «σιλουέτας» του έλκους σε ειδικό φύλλο υδροκολλοειδούς, που χρησιμοποιούμε συνήθως σαν επίθεμα σε διάφορα δερματικά έλκη, λόγω της προστατευτικής και αντισηπτικής ιδιότητάς του (Εικ. 2).

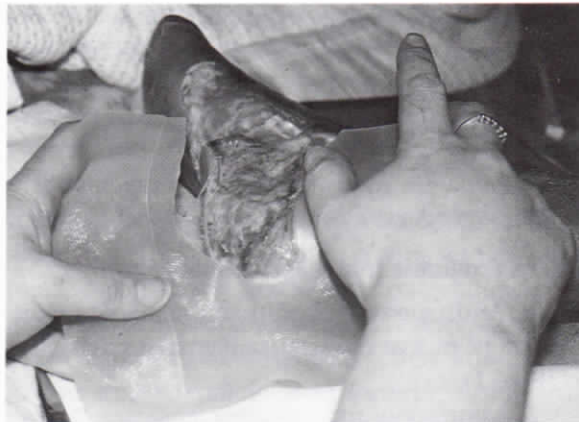3. Πλήρης εφαρμογή γύρω από τα χείλη του έλκους (Εικ. 3).



Εικ. 1. Χάραξη περιγράμματος έλκους.



Εικ. 2. Απότύπωση περιγράμματος έλκους σε φύλλο υδροκολλοειδούς υλικού.



Εικ. 3. Εφαρμογή υδροκολλοειδούς υλικού.

Β) Επεξεργασία προνύμφών

1. Εμπλουτισμός του φιαλιδίου που περιέχει τις αποστειρωμένες προνύμφες με φυσιολογικό ορό σε θερμοκρασία σώματος (Εικ. 4-5).

2. Οι προνύμφες που εμπεριέχονται πλέον στο φυσιολογικό ορό μεταφέρονται σε ειδικό αποστειρωμένο διηθητικό πλέγμα, το οποίο διαθέτει μέγεθος λίγο μεγαλύτερο από το περίγραμμα του έλκους και λίγο μικρότερο από το υδροκολλοειδές προστατευτικό «ντύσιμο» του έλκους (Εικ. 6).

3. Το πλέγμα με τις προνύμφες μεταφέρεται και εφαρμόζεται στην περιοχή της ανοικτής βλάβης και σταθεροποιείται με επικολλητικές ταινίες (Εικ. 7-8).

4. Το σύνολο καλύπτεται με ένα απλό απορροφητικό επίθεμα με σκοπό να συγκρατούνται εκκρίματα ή ρευστοποιημένοι νεκρωμένοι ιστοί.



Εικ. 4. Φιαλίδιο που περιέχει προνύμφες.

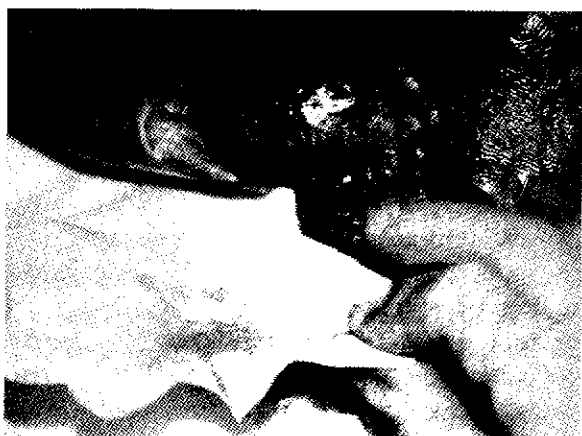

Εικ. 5. Εμπλουτισμός προνύμφών με φυσιολογικό ορό.

Αυτή η διαδικασία εξυπηρετεί δύο σκοπούς, γιατί το υδροκολλοειδές εξασφαλίζει μια βαθειά βάση για το δεύτερο σύστημα επίδεσης (πλέγμα και προνύμφες), με αποτέλεσμα επαρκή χώρο για τις προνύμφες, που σύντομα θα απαιτήσουν περισσότερο χώρο, και επί πλέον εξασφαλίζεται η ακεραιότητα του υγιούς ιστού που περιβάλλει το έλκος από τα πρωτεολυτικά ένζυμα, τα οποία παράγουν οι προνύμφες.



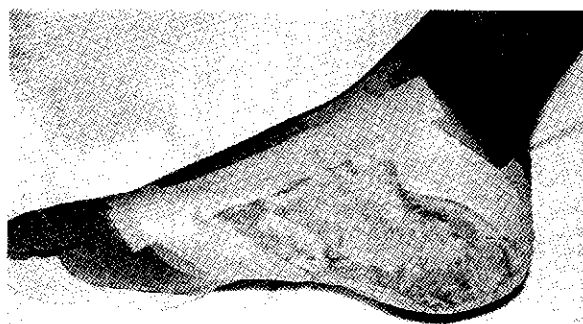Εικ. 6. Απομάκρυνση φυσιολογικού ορού με τη βοήθεια αποστειρωμένου πλαστικού πλέγματος.



Εικ. 7. Μεταφορά και εφαρμογή προνυμφών στην περιοχή της βλάβης.

Για πρακτικούς λόγους είναι προτιμότερο να εισαγάγει κανείς τις προνύμφες μέσα στο έλκος αμέσως μετά την εφαρμογή του υδροκολλοειδούς υλικού και πριν την εφαρμογή του πλέγματος και την τελική απομόνωσή τους.

Σε μερικά περιστατικά ίσως δεν είναι δυνατόν να τοποθετηθεί το υδροκολλοειδές ντύσιμο εξ αιτίας της θέσης του έλκους, ή λόγω υπερευαισθησίας του υγιούς δέρματος γύρω από το έλκος. Εδώ η τοποθέτηση μιας ειδικής «πάστας» ψευδαργύρου μπορεί να εξασφαλίσει ένα σίγουρο φράγμα στις προνύμφες, που ενδεχομένως θα αποπειραθούν να αποδράσουν από τον περιορισμένο χώρο τους. Φυσικά, το πιο πιθανό είναι ότι οι προνύμφες δεν θα προσπαθήσουν να εγκαταλείψουν ένα «χώρο ευημερίας» ιδανικό για την ανάπτυξή τους, μέχρι να φθάσει το τέλος της τρί-



Εικ. 8. Σταθεροποίηση με επικολλητικές ταινίες.

της ή και τέταρτης μέρας διαμονής τους. Για εξαιρετικά δύσκολες περιοχές, όπως είναι τα δάκτυλα ή εκτεταμένα έλκη στην περιοχή της πτέρνης, έχουν προταθεί εναλλακτικές τεχνικές επίδεσης που εμφανίζονται πολύπλοκες και απαιτούν ειδικές ικανότητες.

Το εξωτερικό «ντύσιμο» από απορροφητικό υλικό μπορεί να αλλάζεται κάθε φορά που κρίνεται απαραίτητο. Η δραστηριότητα των προνυμφών μπορεί να ελέγχεται τακτικά, χωρίς να χρειαστεί να μετακινηθεί το αρχικό επίθεμα του πλέγματος.

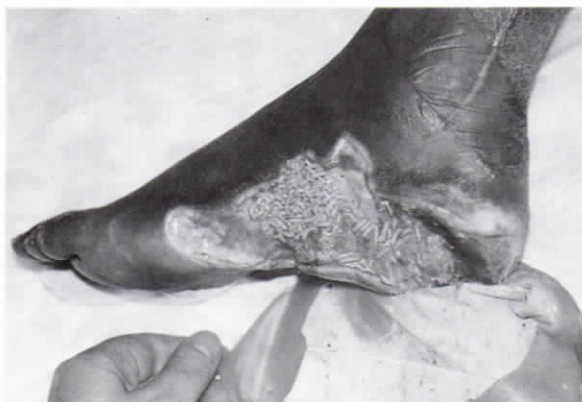Ο αριθμός των προνυμφών που θα χρησιμοποιηθούν εξαρτάται από πολλούς παράγοντες. Ένα περιορισμένης έκτασης έλκος σε δάκτυλο κάτω άκρου θα απαιτήσει 5-6 προνύμφες, ενώ ένα βαθύ έλκος γλουτού μπορεί να απαιτήσει 500-600. Συνήθως, ο αριθμός τους δεν πρέπει να υπερβαίνει τις 10/cm².

Γ) Απομάκρυνση προνυμφών

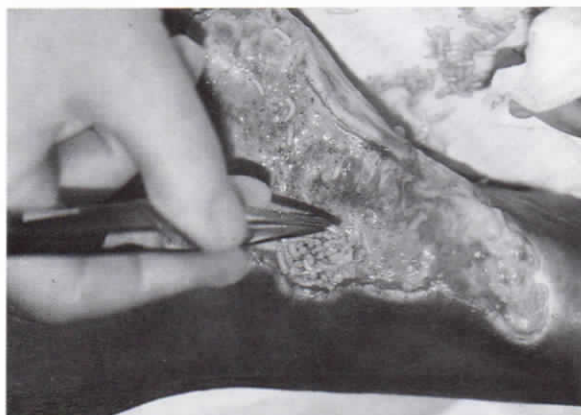Η απομάκρυνσή τους δεν αποτελεί γενικά πρόβλημα. Ακολουθώντας την απομάκρυνση του πλέγματος και του υδροκολλοειδούς (Εικ. 9), οι προνύμφες απλά αποπίπτουν ή μπορούν να παρασυρθούν από μια εκτόξευση φυσιολογικού ορού σε spray (Εικ. 10). Οι προνύμφες που επιμένουν και δεν δείχνουν διάθεση μετακίνησης απομακρύνονται με μια χειρουργική λαβίδα (Εικ. 11).

Παρά το ότι αναφέρεται στη βιβλιογραφία η ένδειξη χρησιμοποίησης παραγόντων όπως το χλωροφόρμιο, για την πιο άνετη απομάκρυνση των προνυμφών από το έλκος, αυτό δεν κρίνεται γενικά απαραίτητο.

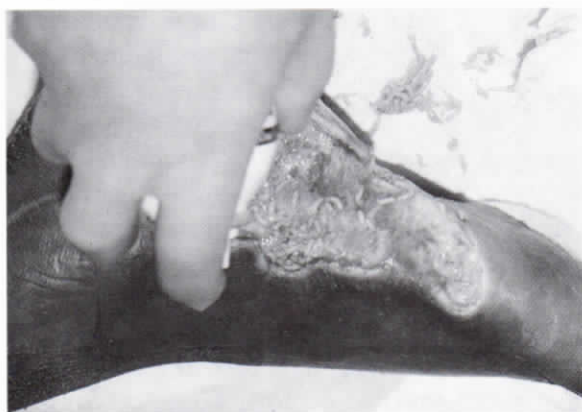Οι προνύμφες μπορούν να διατηρηθούν για να εξεταστούν ή να οδηγηθούν με το υπόλοιπο υλικό που χρησιμοποιήθηκε για την επίδεση σε πλαστικές σακκούλες για αποτέφρωση.



Εικ. 9. Απομάκρυνση του πλέγματος με τις ώριμες προνύμφες.



Εικ. 11. Απομάκρυνση προνυμφών με χειρουργική λαβίδα.



Εικ. 10. Απομάκρυνση προνυμφών με spray φυσιολογικού ορού.

Σε πολλές περιπτώσεις κρίνεται ικανοποιητική η απλή «εφ' άπαξ» εφαρμογή προνυμφών, αλλά για ιδιαίτερα εκτεταμένα έλκη απαιτούνται αρκετές επαναλήψεις για κάποιο αριθμό εβδομάδων.

Τα περισσότερα κέντρα, που πρόσφατα χρησιμοποιούν προνύμφες, ακολουθούν πρωτόκολλα, σύμφωνα με τα οποία η θεραπεία σταματά όταν το έλκος εμφανίζεται τελείως καθαρό, ενώ ο Baer³ προτείνει τη συνέχιση της αγωγής μέχρις ότου το έλκος καλυφθεί τελείως από κοκκιώδη ιστό.

Τέτοια εκτεταμένη χρήση προνυμφών μπορεί να αποτρέψει την επαναμόλυνση ενός έλκους από βακτηρίδια ή μπορεί να αποτρέψει τη δημιουργία παχύρρευστου πυώδους εκκρίμματος, που συχνά επισυμβαίνει σε έλκη άκρων και έλκη εκ κατακλίσεως.

Ποιά η δράση των προνυμφών;

Ίσως πολύ σωστά παρομοιάζεται η δράση των προνυμφών της *Lucilia sericata* σαν τους καθαριστές μοκέτας²². Παράγουν ένα δυναμικό μίγμα πρωτεολυτικών ενζύμων, το οποίο απελευθερώνεται μέσα στο έλκος²³. Αυτά τα έντομα μετατρέπουν το παχύρρευστο έκκριμα και τους απονεκρωμένους ιστούς σε ένα λεπτόρρευστο έκκριμα, που με τη σειρά του αποτελεί την τροφή για τις προνύμφες. Ο Casu αναγνώρισε δύο πρωτεάσες προσομοιάζουσες με τη χυμοθρυψίνη από τους εκκριτικούς αδένες της *L. cuprina*²⁴. Τουλάχιστον μία από τις πρωτεάσες αυτές πιστεύεται ότι καταβολίζει το κολλαγόνο, επιβεβαιώνοντας παλαιότερες παρατηρήσεις του Ziffren²⁵.

Για να βελτιωθεί η αποτελεσματικότητα αυτής της διαδικασίας πέψης, οι προνύμφες έχουν την τάση να συναθροίζονται σε ομάδες, συγκεντρώνοντας τα «πυρά» τους για τη μεγιστοποίηση της δραστηριότητας των ενζύμων τους. Στη διάρκεια της διατροφικής διαδικασίας οι προνύμφες, όπως είναι φυσικό, κατατρώγουν επίσης μικροοργανισμούς, οι οποίοι προφανώς καταστρέφονται στον πεπτικό τους σωλήνα. Πιστεύεται επί πλέον ότι βακτηρίδια που παραμένουν στο έλκος καταστρέφονται από χημικές ουσίες όπως είναι η αλλαντοΐνη και άλλοι παράγοντες με σαφή ευρέος φάσματος αντιβακτηριδιακή δράση, που παράγονται από τις προνύμφες^{17,26,26}.

Μελέτες σε ένα είδος εντόμου που δεν χρησιμοποιείται στη θεραπεία με προνύμφες, το Screw-worm, φαίνεται να συνηγορούν υπέρ της άποψης ότι αυτοί οι αντιμικροβιακοί παράγοντες περιέχουν επίσης φαινυλακετινικό οξύ και φαινυ-

λακεταλδεύδη που παράγονται από το βακτηρίδιο *Proteus mirabilis*, ένα ξενιστή του εντέρου της προνύμφης, και όχι από την ίδια την προνύμφη²⁸.

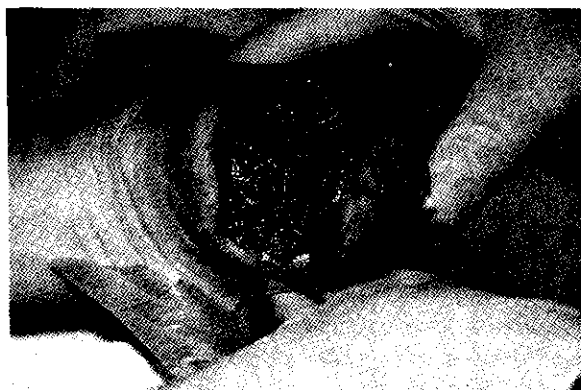Η προνύμφη διαθέτει ένα ζευγάρι άγκιστρα, που χρησιμοποιείται για να τεμαχίζει τους ιστούς. Είναι πιθανό ότι με τη βοήθειά τους διασπά τις διάφορες μεμβράνες, με σκοπό την εξασφάλιση της καλύτερης ανάμιξης των πρωτεολυτικών ενζύμων των εκκρίσεων με τους ιστούς. Πιστεύεται επί πλέον, ότι αυτή η λειτουργία κάθαρσης εμπλέκεται σε ένα μη διευκρινισμένο μηχανισμό διέγερσης προς παραγωγή κοκκιώδους ιστού.

Πρόσφατη εμπειρία

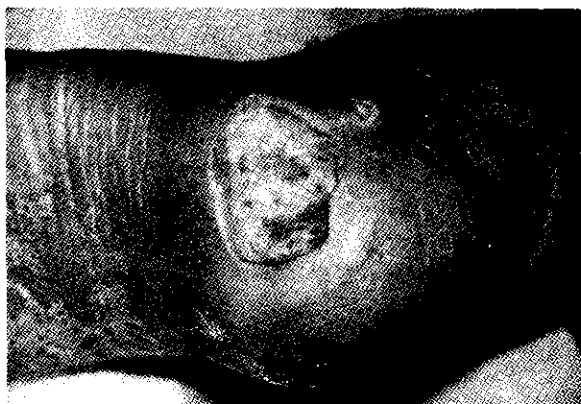Στη διάρκεια της χρονιάς που μας πέρασε, 50 κέντρα σε όλο τον κόσμο (ιδιαίτερα στις Η.Π.Α. και τη Μεγάλη Βρετανία) έχουν χρησιμοποιήσει περισσότερες από 500 «συνεδρίες» θεραπευτικής διαφόρων ειδών ελκών με προνύμφες. Το υλικό παρέχεται από εξειδικευμένες μονάδες ερευνητικής βιοχειρουργικής που διαθέτουν τμήμα εκκόλαψης και αποστείρωσης προνυμφών δι' ακτινοβολίας, οι οποίες διατίθενται μέχρι σήμερα για καθαρά ερευνητικούς σκοπούς. Τα περιστατικά που υποβλήθηκαν σε θεραπεία ήταν κυρίως έλκη κάτω άκρων σε διαβητικά άτομα, αλλά και έλκη κατακλίσεων, εγκαύματα, φλεγμαίνοντα τραύματα, με πολύ θεαματικά αποτελέσματα²⁹. Η ηλικία των ασθενών κυμαινόταν από 3 έως 90 χρόνων. Παρά την όλο και μεγαλύτερη συχνότητα χρήσης των προνυμφών στη θεραπεία τέτοιων περιστατικών, η εφαρμογή ζωντανών οργανισμών μέσα σε έλκη είναι, γενικά, ξένος τόπος στην εμπειρία των περισσότερων ιατρικών ομάδων εργασίας. Πολλοί βρίσκουν την ιδέα ανατρεπτική ή αποκρουστική, καθώς «τα σκουλήκια» συνδέονται με τις ακαθαρσίες, την αποσύνθεση, ακόμη και με το θάνατο. Σε πολλές περιπτώσεις, ασθενείς που ευεργετήθηκαν από τη θεραπεία και ιατρικό-νοσηλευτικό προσωπικό, που αρχικά ήταν επιφυλακτικοί με την ιδέα, έγιναν ενθουσιώδεις μετά την εμφάνιση των αποτελεσμάτων της βιοχειρουργικής (Εικ. 12α,β).

Το μέλλον της βιοχειρουργικής

Ο αριθμός των ερευνητικών κέντρων που χρησιμοποιούν προνύμφες αυξάνεται σταθερά, ενώ είναι πολύ ενθαρρυντικό το ότι η ζήτηση από τα κέντρα παραγωγής και αποστείρωσης επίσης



α



β

Εικ. 12. α) Διαβητικό νευροϊσχαιμικό έλκος πτέρνας υπό αγωγή με προνύμφες *Lucilia sericata*. β) Το ίδιο έλκος μετά τρίμηνη αγωγή.

παρουσιάζει αύξηση, και αυτό φυσικά αποτελεί μια αρχική ένδειξη αποδοχής και επιτυχίας αυτής της θεραπευτικής πρότασης.

Ένα από τα πρωτοπόρα ερευνητικά κέντρα που έδειξε αμέσως ενδιαφέρον στην εφαρμογή της τεχνικής αυτής είναι το Diabetic Foot Center of Manchester, με διευθυντή τον καθηγητή AJM Boulton. Η εμπειρία που αποκόμισε ο ένας εκ των συγγραφέων (Δ.Β.) σαν μέλος της ερευνητικής ομάδας του κέντρου από την αντιμετώπιση των πρώτων πέντε περιστατικών είναι ιδιαίτερα ενθαρρυντική. Τα δύο περιστατικά του άρθρου μας αποτελούν μέρος της μελέτης, η οποία είναι σε εξέλιξη, σημειώνεται δε η άριστη πορεία του δεύτερου σε σειρά περιστατικού (Εικ. 12).

Μέχρι σήμερα, η θεραπευτική εφαρμογή που παρουσιάζουμε αφορά κυρίως περιστατικά τελευταίας επιλογής.

Όλα τα περιστατικά είχαν ενδείξεις εκτεταμένων στενωτικών αλλοιώσεων στα αγγεία των

κάτω άκρων (μηροβραχιόνιος δείκτης <0,7), τα οποία δεν επιδέχονταν τις απαιτούμενες επεμβάσεις επαναιμάτωσης, λόγω άλλων σοβαρών προβλημάτων υγείας (πρόσφατο έμφραγμα μυοκαρδίου, αγγειακό εγκεφαλικό επεισόδιο κλπ).

Αλλά εάν η προνόμψη εμφανίζεται σαν μια ικανοποιητική εναλλακτική πρόταση κάτω από συνθήκες όπου χρονοβόρες θεραπευτικές προσεγγίσεις με συμβατικά μέσα αποδείχτηκαν ανεπιτυχείς, είναι προφανές ότι η ένδειξη να χρησιμοποιηθούν ενωρίτερα θα τις καταστήσει περισσότερο αποτελεσματικές.

Υπάρχουν ακόμα πολλά ερωτηματικά που πρέπει να απαντηθούν γύρω από τη θεραπεία με προνόμψεις, σχετικά με την αντιμικροβιακή τους δράση και την ξεχωριστή ικανότητά τους να επιταχύνουν τη διαδικασία επούλωσης ενός τραύματος.

Το κόστος παραγωγής αποστειρωμένης προνόμψης είναι υψηλό και οι μέχρι σήμερα επενδύσεις προϋποθέτουν τη συνέχιση της αυξημένης ζήτησης. Εάν η βιοχειρουργική πρόκειται να καθιερωθεί σαν ένα αποδεκτό εναλλακτικό τμήμα της μοντέρνας αντιμετώπισης των τραυματικών κακώσεων, απαιτούνται περισσότερες και τυχαιοποιημένες κλινικές μελέτες, μέσω των οποίων θα είναι στο μέλλον δυνατή η ελεύθερη συνταγογράφησης τους.

Summary

Voyatzoglou D, Loupa C. *Lucilia sericata*: An alternative approach to the management of problematic diabetic foot ulcers. *Hellen Diabetol Chron* 1999; 2: 127-135.

The purpose of this paper is mainly to introduce a new, alternative approach to the management of problematic wounds that appears to offer genuine advantages over conventional techniques for some patients. This technique involves the introduction of sterile maggots into the wound. It was first described during the american civil war and has been widely used during the first quarter of this century to treat combat wound infection and to promote wound healing in patients with osteomyelitis. It is estimated that biosurgery (use of maggots for medical purposes) is soon going to be an accepted part of modern wound management.

Βιβλιογραφία

1. Weil GC, Simon RJ, Sweadner WR. A biological and clinical study of larval or maggot therapy in the treatment of acute and chronic pyogenic infections. *Am J Surg* 1993; 9: 36-48.
2. Chernin E. Surgical maggots. *South Med J* 1986; 79(9): 1143-1145.
3. Baer WS. The treatment of chronic osteomyelitis with the maggot (larvae of the blowfly). *Journal of Bone and Joint Surgery* 1931; 13: 438-475.
4. Surgical maggots. (Announcement from Lederle Laboratories Inc in "New and non-official remedies" Section). *JAMA* 1932; 98: 401.
5. Livingston SK. Maggots in the treatment of chronic osteomyelitis, infected wounds, and compound fractures. *Surgery, Gynaecology and Obstetrics* 1932; 54: 702-706.
6. Wilson EH, Dean CA, Miller DF. The Baer maggot treatment of osteomyelitis—preliminary report of 26 cases. *JAMA* 1932; 98: 1149-1152.
7. Livingston SK. The therapeutic active principle of maggot with a description of its clinical application in 567 cases. *Journal of Bone and Joint Surgery* 1936; 18: 751-756.
8. Buchman J, Blair JE. Maggots and their use in the treatment of chronic osteomyelitis. *Surgery, Gynaecology and Obstetrics* 1932; 55: 177-190.
9. Buchman J. The rationale of the treatment of chronic osteomyelitis with special reference to maggot therapy. *Ann Surg* 1934; 99: 251-259.
10. Ferguson IK, McLaughlin CW. Maggot therapy - a rapid method of removing necrotic tissues. *Am J Surg* 1935; 29: 72-84.
11. Horn kL Jr, Cobb AH, Gates GA. Maggot therapy for subacute mastoiditis. *Arch Otolaryngol* 1976; 102: 377-379.
12. Weil GC, Simson RJ, Sweadner WR. A biological, bacteriological and clinical study of larval or maggot therapy in the treatment of acute and chronic pyogenic infections. *Am J Surg* 1933; 19: 36-48.
13. Bunkis MD, Gherine S, Walton R. Maggot therapy revisited. *Western Journal of Medicine* 1985; 142: 554-556.
14. Reames MK, Christensen C, Luce EA. The use of maggots in wound debridement. *Ann Plast Surg* 1988; 21: 388-391.
15. Sherman RS, Pechder EA. Maggot therapy: a review of the therapeutic applications of fly larvae in human medicine, especially for treating osteomyelitis. *Med and Vet Entomol* 1988; 2: 225-230.
16. Morgan D. Myiasis: the rise and fall of maggot therapy. *J Tissue Viabil* 1995; 5(2): 43-51.
17. Pavillard ER, Wright EA. An antibiotic from maggots. *Nature* 1957; 180: 916-917.

18. Stoddard SR, Sherman RM, Mason BE, Pelsang DJ. Maggot debridement therapy – an alternative treatment for non healing ulcers. *J Am Podiatr Med Assoc* 1995; 85(4): 218-221.
19. Sherman RA, Wyle F, Vulpe M. Maggot therapy for treating pressure ulcers in spinal cord injury patients. *J Spinal Cord Med* 1995; 18(2): 71-74.
20. Crosskey RW. Introduction to the Diptera. In: Lane RP, Crosskey RW (eds). *Medical Insects and Arachnids*. Chapman and Hall, London 1995.
21. Hall MJW, Smith KGV. Diptera causing myiasis in man. In: Lane RP, Crosskey RW (eds). *Medical Insects and Arachnids*. Chapman and Hall, London 1995.
22. Boon H, Preeman L, Unsworth J. Larvae help debride-ment. *Nursing Time* 1996; 92(13): 126-132.
23. Vistnes LM, Lee R, Ksander GA. Proteolytic activity of blowfly larvae secretions in experimental burms. *Surgery* 1981; 90: 825-841.
24. Casu RE, Pearson RD, Jarmey JM, et al. Excretory/secretory chymotrypsin from *Lucilia cuprina*: purification, enzymatic specificity and amino acid sequence deduced from mRNA. *Insect Molecular Biology* 1994; 3(4): 201-211.
25. Ziffren SE, Heist HE, May MA, Wyomack SC. The secretion of collagenase by maggots and its implication. *Ann Surg* 1953; 138: 932-934.
26. Robinson W. Stimulation of healing in non-healing wounds by allantoin occurring in maggot secretions and of wide biological distribution. *Journal of Bone and Joint Surgery* 1935; 17: 267-271.
27. Robinson W. The healing properties of allantoin and urea discovered through the use of maggots in human wounds. Annual report of the smithsonian institution, Washington DC, US Government Printing Office, 1938.
28. Erdmann GR, Khalin SKW. Isolation and identification of two antibacterial agents produced by a strain of *Proteus mirabilis* isolated from larvae of the screw-worm: *Cochliomyia hominivorax* (Diptera: Callipro-ridae). *J Med Entomol* 1986; 23(2): 208-211.
29. Thomas S, Jones M, Shuttler S. Using larvae in modern wound management. *Journal of Wound Care* 1996; 5: 60-69.