

Επούλωση χρόνιου διαβητικού νευροπαθητικού έλκους πέλματος με τοπική εφαρμογή αυξητικού παράγοντα

Τ. Διδάγγελος
Σ. Γεώργα*
Γ. Άρσος*
Δ. Ριζοπούλου
Κ. Καρακατσάνης*
Δ. Καραμήτσος

Περίληψη

Τα άτονα έλκη που αναπτύσσονται στο διαβητικό πόδι συχνά καθυστερούν να επουλωθούν με κίνδυνο επιμόλυνσης και επέκτασης της λοίμωξης στα οστά. Αυξητικοί παράγοντες διαφόρων τύπων έχουν πρόσφατα εισαχθεί για την υποβοήθηση της επούλωσης τέτοιων βλαβών. **Σκοπός** της εργασίας είναι η παρουσίαση του θεραπευτικού αποτελέσματος της τοπικής εφαρμογής του ανασυνδυασμένου παράγοντα διέγερσης σχηματισμού αποικιών των κοκκιοκυττάρων-μακροφάγων (Granulocyte Macrophage – Colony Stimulating Factor, GM-CSF) στην επούλωση βαθέος χρόνιου νευροπαθητικού έλκους πέλματος σε ασθενή με Σακχαρώδη Διαβήτη τύπου 2. **Περιγραφή περιπτώσεως.** Ασθενής γυναίκα ηλικίας 65 ετών με Σακχαρώδη Διαβήτη τύπου 2 και χρόνια νεφρική ανεπάρκεια προσήλθε με βαθύ επιμολυσμένο άτονο έλκος, παρά τους τακτικούς χειρουργικούς καθαρισμούς, στη μεσότητα του δεξιού πέλματος, διαμέτρου 5 cm με πιθανό συρίγγιο προς το 5ο μετατάρσιο. Συνυπήρχε αρθροπάθεια Charcot άμφω από 5ετίας και είχε προηγηθεί ακρωτηριασμός του 4ου δακτύλου του δεξιού ποδός προ 1,5 έτους. Η απλή ακτινογραφία του δεξιού άκρου ποδός ήταν αρνητική για ύπαρξη οστεομυελίτιδας. Με τον συνδυασμό σπινθηρογραφημάτων οστών τριών φάσεων με $^{99m}\text{Tc-MDP}$ και αυτολόγων λευκών αιμοσφαιρίων επισημασμένων με $^{99m}\text{Tc-HMPAO}$, αποκλείσθηκε η ύπαρξη υποκείμενης οστεομυελίτιδας. Στη συνέχεια ακολούθησαν δισεβδομαδιαίες τοποθετήσεις επιθεμάτων και τοπικές διηθήσεις με τον GM-CSF αυξητικό παράγοντα γύρω από τα χείλη του έλκους επί 2μηνου. **Αποτελέσματα:** Παρατηρήθηκε βαθμιαία επούλωση του έλκους με σχεδόν πλήρη σύγκλειση μετά 7μηνου. Επαναληπτικός απεικονιστικός έλεγχος με επισημασμένα λευκά απέβη αρνητικός για παρουσία λοίμωξης. **Συμπερασματικά** η τοπική εφαρμογή του αυξητικού παράγοντα στην περιοχή του μη-επουλωμένου άτονου έλκους διαβητικού ποδιού, παρά τη βραχεία περίοδο εφαρμογής, συνέβαλε σε θεαματική επούλωση του έλκους και θεραπεία της φλεγμονής.

Οι ασθενείς με σακχαρώδη διαβήτη παρουσιάζουν ιδιαίτερα αυξημένο κίνδυνο εμφάνισης ελκών στα πόδια. Η διαβητική περιφερική αισθητικοκινητική νευροπάθεια με τη συνεπακόλουθη μειωμένη αντίληψη της αίσθησης του πόνου και την ανάπτυξη στο πέλμα περιοχών αυξημένης πίεσης, καθιστούν το πόδι ιδιαίτερα ευάλωτο στην ανάπτυξη ελκών ακόμη και από μικρά τραύματα¹.

Επιπρόσθετα, η διαβητική μακρο- και μικροαγγειοπάθεια επιτείνουν, με την ισχαιμία που προκαλούν, το πρόβλημα. Το 15% των ασθενών με ΣΔ θα αναπτύξουν έλκος στο πόδι κατά τη διάρκεια της ζωής τους². Τα

Διαβητολογικό Κέντρο Β'
Προπαιδευτικής
Παθολογικής Κλινικής και
* Εργαστήριο Πυρηνικής
Ιατρικής του ΑΠΘ,
Ιπποκράτειο Νοσοκομείο
Θεσσαλονίκη

έλκη αυτά αποτελούν σήμερα την κυριότερη αιτία ανάγκης για νοσηλεία των ασθενών με ΣΔ και είναι η κυριότερη αιτία μη-τραυματικών ακρωτηριασμών³. Πολλά από τα έλκη αυτά είτε καθυστερούν να επουλωθούν είτε δεν επουλώνονται καθόλου. Τα χρόνια μη-επουλούμενα έλκη έχει αναφερθεί ότι ευθύνονται για το 70-80% των ακρωτηριασμών που γίνονται σε ασθενείς με ΣΔ⁴. Για την πλήρη επούλωση ενός έλκους απαιτείται ο συγχρονισμός των ακόλουθων μηχανισμών: της αιμόστασης, της φλεγμονώδους αντίδρασης, του πολλαπλασιασμού, της επιθηλιοποίησης και της επαναδιαμόρφωσης των ιστών. Διαταραχές σε αυτούς τους μηχανισμούς δυνατόν να οδηγήσουν στην εμφάνιση του χρόνιου μη-επουλούμενου έλκους^{5,6}.

Θεραπευτικές προτάσεις που είναι δυνατόν να συμβάλλουν στη γρηγορότερη επούλωση του έλκους σε αυτές τις περιπτώσεις μπορεί να οδηγήσουν στην αποφυγή του ακρωτηριασμού του άκρου των ασθενών αυτών.

Σκοπός της παρούσας εργασίας ήταν η μελέτη της επίδρασης του ανασυνδυασμένου παράγοντα διέγερσης σχηματισμού αποικιών των κοκκιοκυττάρων-μακροφάγων (Granulocyte Macrophage – Colony Stimulating Factor, **GM-CSF**) τοπικά εφαρμοζόμενου στην επούλωση ενός χρόνιου μη-επουλωμένου νευροπαθητικού έλκους πέλματος.

Περιγραφή περιπτώσεως

Γυναίκα ασθενής 65 ετών με σακχαρώδη διαβήτη τύπου 2 από 15ετίας και συνυπάρχουσα διαβητική νευροπάθεια (του περιφερικού και του αυτονόμου νευρικού συστήματος), αμφιβληστροειδοπάθεια, χρόνια νεφρική ανεπάρκεια (κρεατινίνη= 2,5 mg/dl), στεφανιαία νόσο και καρδιακή ανε-

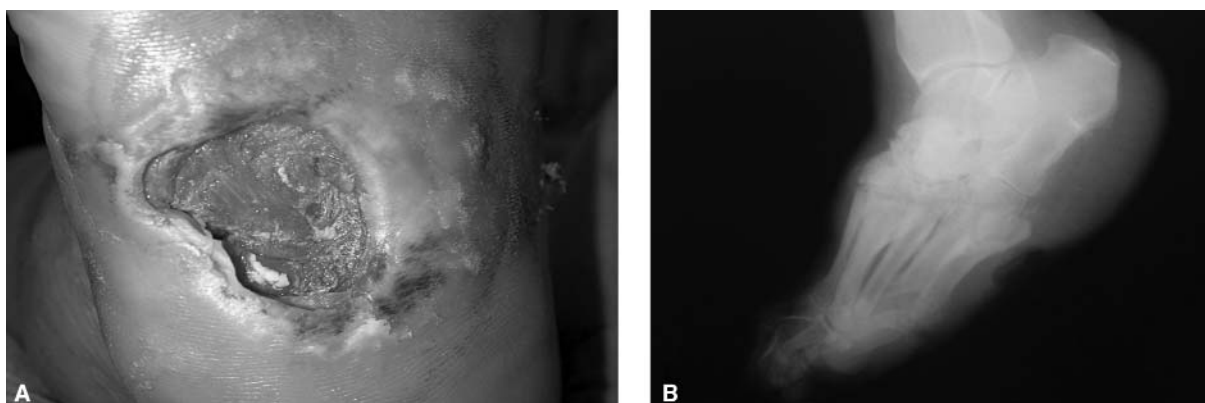
πάρκεια, προσήλθε με ένα βαθύ άτονο μη-επουλούμενο έλκος (βαθμού 2 σύμφωνα με το σύστημα ταξινόμησης κατά Wagner) στη μεσότητα του δεξιού πέλματος, χρονολογούμενο από 18 μηνών. Το έλκος εντοπιζόταν στην πελματιαία επιφάνεια του δεξιού άκρου ποδός αντίστοιχα προς τα οστά του ταρσού, ήταν βαθύ και επιμολυσμένο παρά τους τακτικούς χειρουργικούς καθαρισμούς και είχε διάμετρο 5 cm με πιθανή ύπαρξη συριγγίου προς το 5^ο μετατάρσιο, εγείροντας την υπόνοια πιθανής παρακείμενης οστεομυελίτιδας (Εικ. 1α).

Η ασθενής βρισκόταν σε θεραπεία με δύο ενέσεις ινσουλίνης ημερησίως. Η HbA1c κατά τη προσέλευσή της ήταν 8,5%.

Η ασθενής παρουσίαζε επιπλέον αρθροπάθεια Charcot σε αμφοτέρους τους ταρσούς, ακτινολογικά διαγνωσμένη προ 5ετίας, ενώ είχε υποστεί ακρωτηριασμό του 4^{ου} δακτύλου του δεξιού άκρου ποδός προ 1,5 έτους λόγω οστεομυελίτιδας. Οι σφύξεις των οπίσθιων κνημιαίων αρτηριών και των ραχιαίων του ποδός άμφω ήταν καλά ψηλαφητές.

Κατά τον αρχικό παρακλινικό έλεγχο διαπιστώθηκαν: αριθμός λευκών αιμοσφαιρίων 9.400/mm³ (50% πολυμορφοπύρηνα), TKE 61mm την 1^η ώρα και CRP 20,3 mg/l. Η απλή ακτινογραφία του δεξιού άκρου ποδός (Εικ. 1β) κατέδειξε αλλοιώσεις συμβατές με αρθροπάθεια Charcot στην περιοχή των οστών του ταρσού και έντονη αραιώση της οστικής πυκνότητας στο φύμα του 5^{ου} μεταταρσίου με πιθανή παρουσία αποσπαστικού κατάγματος, χωρίς ύπαρξη σαφών ευρημάτων ενεργού οστεομυελίτιδας.

Ακολούθως η ασθενής υπεβλήθη σε συνδυασμό ραδιοϊσοτοπικών εξετάσεων με σκοπό τη διάγνωση ή τον αποκλεισμό της ύπαρξης οστεομυε-



Εικ. 1. α) Άτονο έλκος πέλματος σε διαβητική ασθενή, διαμέτρου 5 εκ., πριν από την έναρξη της θεραπείας με αυξητικό παράγοντα. β) Απλή ακτινογραφία του δεξιού άκρου ποδός: αλλοιώσεις συμβατές με αρθροπάθεια Charcot στην περιοχή του δεξιού ταρσού, χωρίς σαφή ευρήματα ενεργού οστεομυελίτιδας.

λίτιδας, ώστε να εφαρμοστεί τοπική θεραπεία με αυξητικό παράγοντα GM-CSF προκειμένου να επουλωθεί το έλκος.

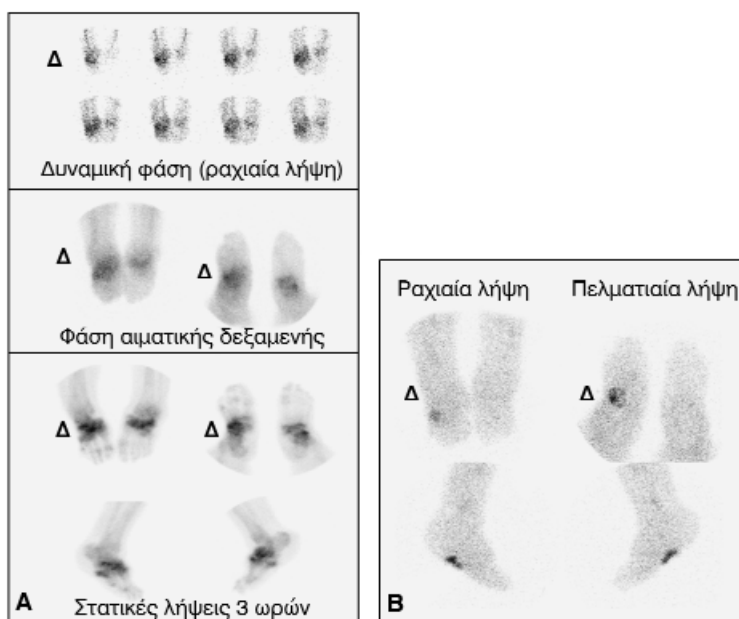
Αρχικά υπεβλήθη σε σπινθηρογράφημα οστών άκρων ποδών τριών φάσεων κατά την ακόλουθη μέθοδο: χορηγήθηκαν ενδοφλεβίως 20 mCi (740MBq) ^{99m}Tc -MDP με ταυτόχρονη δυναμική απεικόνιση των άκρων ποδών σε ραχιαία θέση για ένα λεπτό (30 διαδοχικές εικόνες διαρκείας 2 δευτερολέπτων η καθεμιά). Κατά τη φάση της αιματικής δεξαμενής ελήφθησαν στατικές εικόνες διαρκείας ενός λεπτού έκαστη σε ραχιαία, πελματιαία, έσω και έξω πλάγιες θέσεις των άκρων ποδών. Μετά 3 ώρες ελήφθησαν στατικές εικόνες των άκρων ποδών στις ίδιες θέσεις. Στις πρώιμες λήψεις παρατηρήθηκε αυξημένη αρτηριακή ροή και υπεραιμία στα οστά του ταρσού και στα μετατόρια του δεξιού άκρου ποδός, καθώς επίσης υπεραιμία και στην περιοχή του αριστερού ταρσού. Στις καθυστερημένες λήψεις παρατηρήθηκε αυξημένη καθήλωση του ραδιοφαρμάκου στα οστά των ταρσών άμφω, εντονότερη δεξιά, καθώς και στην περιοχή του 5^{ου} μεταταρσίου του δεξιού άκρου ποδός (Εικ. 2α).

Ακολούθησε σπινθηρογράφημα με αυτόλογα, επισημασμένα με ^{99m}Tc -HMPAO, λευκά αιμοσφαίρια μία εβδομάδα αργότερα κατά την ακόλουθη, συνοπτικά περιγραφόμενη, τεχνική: μετά τη λήψη 50 ml φλεβικού αίματος ακολούθησε ο

διαχωρισμός και η επισήμανση των λευκών αιμοσφαιρίων με ^{99m}Tc -HMPAO και η επαναχορήγηση τους στην ασθενή 90 λεπτά αργότερα. Η αποτελεσματικότητα της σημάνσεως (labelling efficiency) ήταν 70%, ενώ η ενεθείσα ενεργότητα ήταν 7mCi. Πριν την απεικόνιση έγινε αλλαγή των γαζών που επικάλυπταν το έλκος ώστε να αποκλειστεί πιθανή ψευδής εντόπιση των ευρημάτων λόγω συγκέντρωσης ραδιοεπισημασμένων λευκών αιμοσφαιρίων στα εκκρίματα των γαζών. Ελήφθησαν στατικές εικόνες των άκρων ποδών, 4 ώρες μετά την επαναχορήγηση των επισημασμένων λευκών αιμοσφαιρίων, σε πολλαπλές θέσεις (ραχιαία, πελματιαία, έσω και έξω πλάγιες). Ιδιαίτερη μέριμνα ελήφθη για τη σωστή τοποθέτηση των ποδιών ώστε να υπάρξει πλήρης αντιστοίχιση των ευρημάτων των δύο μελετών.

Σε αντίθεση με τα ευρήματα του σπινθηρογράφηματος των οστών, στο σπινθηρογράφημα με τα επισημασμένα λευκά αιμοσφαίρια παρατηρήθηκε αυξημένη συγκέντρωση των επισημασμένων λευκών αιμοσφαιρίων περιορισμένη στην περιοχή του έλκους του δεξιού πέλματος (Εικ. 2β).

Από τη συγκριτική εκτίμηση των ευρημάτων των παραπάνω ραδιοϊσοτοπικών εξετάσεων αποκλείστηκε η ύπαρξη οστεομυελίτιδας στον δεξιό άκρο πόδα και η ασθενής ετέθη σε τοπική θεραπεία του έλκους η οποία περιελάμβανε δισεβδο-



Εικ. 2. α) Σπινθηρογράφημα οστών τριών φάσεων: αυξημένη αρτηριακή ροή, υπεραιμία και αυξημένη οστεοβλαστική δραστηριότητα σε αμφοτέρους τους ταρσούς. β) Σπινθηρογράφημα με ^{99m}Tc -HMPAO επισημασμένα λευκά αιμοσφαίρια: αυξημένη συγκέντρωση επισημασμένων λευκών αιμοσφαιρίων μόνο στην περιοχή του έλκους του δεξιού πέλματος.

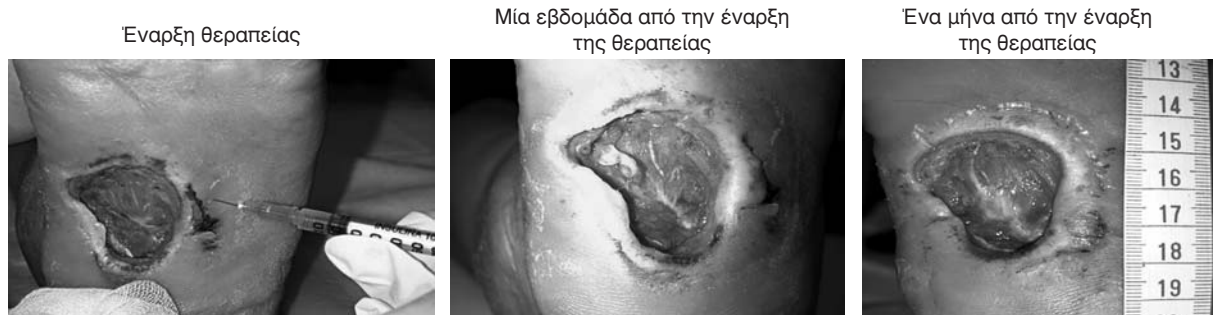μαδιαίες τοποθετήσεις επιθεμάτων εμποτισμένων με τον αυξητικό παράγοντα και τοπικές διηθήσεις με τον ίδιο παράγοντα στα χείλη του έλκους επί δίμηνο (Εικ. 3). Η ποσότητα του αυξητικού παράγοντα GM-CSF που χρησιμοποιούνταν ανά συνεδρία ήταν 400 mcg. Ο αριθμός των λευκών αιμοσφαιρίων δεν επηρεάστηκε από τη θεραπεία με τον αυξητικό παράγοντα.

Παρατηρήθηκε βαθμιαία επούλωση του έλκους, με σημαντική σμίκρυνσή του 7 μήνες αργότερα (διάμετρος έλκους 1,5 cm) και σχεδόν πλήρη σύγκλεισή του 1 έτος μετά την έναρξη της θεραπείας. (Εικ. 4). Ο επαναληπτικός ραδιοϊσοτοπικός έλεγχος με επισημασμένα λευκά αιμοσφαίρια απέβη αρνητικός για παρουσία λοίμωξης και επιπλέον επιβεβαίωσε απεικονιστικά το καλό θεραπευτικό αποτέλεσμα.

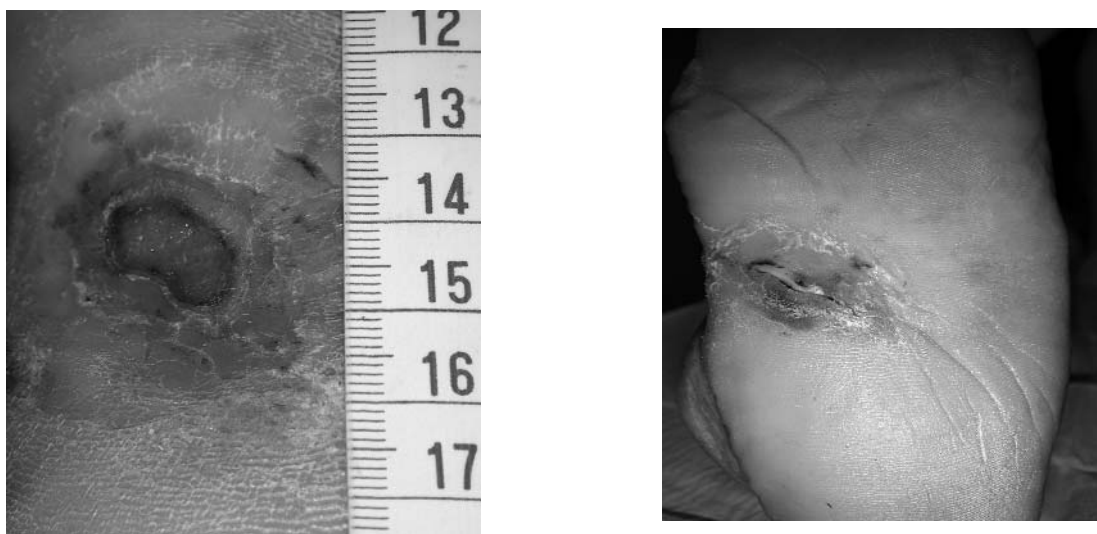
Συζήτηση

Στην παρούσα εργασία ο πρωτεύων τελικός στόχος που ήταν η πλήρης επούλωση του έλκους επιτεύχθηκε και αποφεύχθηκε ο ακρωτηριασμός του άκρου. Ο τελευταίος φαινόταν αναπόφευκτος στη δεδομένη χρονική στιγμή, επειδή η ασθενής παρουσίαζε και άρθρωση Charcot στο πόδι και το έλκος χρονολογούνταν από 18 μηνών. Επιπλέον το έλκος παρέμενε επιμολυσμένο, χωρίς όμως την παρουσία οστεομυελίτιδας, η οποία αποκλείστηκε από τον γενόμενο ραδιοϊσοτοπικό και ακτινολογικό έλεγχο.

Η αποκατάσταση μίας εξωγενούς προκληθείσας βλάβης των μαλακών ιστών, ως γνωστόν, αρχίζει αμέσως μετά τον τραυματισμό με την ενεργοποίηση των αιμοπεταλίων και των μηχανισμών αιμόστασης καθώς και με τη συγκέντρωση κοκκιο-



Εικ. 3. α) Τεχνική τοπικών διηθήσεων στα χείλη του έλκους με αυξητικό παράγοντα. β) Έναρξη κερατινοποίησης των χειλέων του έλκους μια εβδομάδα από την έναρξη της θεραπείας. γ) Σμίκρυνση έλκους (διάμετρος 3,5 εκ.) ένα μήνα από την έναρξη της θεραπείας.



Εικ. 4. α) Σημαντική σμίκρυνση του έλκους 7 μήνες αργότερα (διάμετρος έλκους 1,5 cm). β) Σχεδόν πλήρης σύγκλειση μετά 1 έτος από την έναρξη της θεραπείας.

κυττάρων. Για την περαιτέρω φυσιολογική πλήρη επούλωση του έλκους απαιτούνται σύνθετες διεργασίες, συνέργεια καθώς και συγχρονισμός μεταξύ του συνδετικού ιστού (σχηματισμός), της τοπικής συγκέντρωσης και του πολλαπλασιασμού διαφόρων κυττάρων και της παραγωγής και ενεργοποίησης διαφόρων αυξητικών παραγόντων. Και οι τρεις αυτοί μηχανισμοί έχει παρατηρηθεί ότι είναι διαταραγμένοι στον ΣΔ και μπορούν να επηρεάσουν την ομαλή σύγκλιση του έλκους. Κατ' αρχήν η σύνθεση του κολλαγόνου είναι αρκετά μειωμένη στον ΣΔ. Η διαταραχή συνίσταται αφενός μεν στην παραγωγή των πεπτιδίων του κολλαγόνου, αφετέρου δε στην αποδόμησή του⁷.

Οι διαταραχές αυτές του κολλαγόνου έχουν ως συνέπειες στον ΣΔ την πάχυνση της βασικής μεμβράνης των αγγείων, την μειωμένη κινητικότητα των αρθρώσεων και τη μη-επούλωση των ελκών. Επιπλέον, στο πλαίσιο της φλεγμονώδους αντίδρασης, έχει παρατηρηθεί στον ΣΔ μειωμένη λειτουργικότητα των μακροφάγων⁸.

Η παραγωγή κερατινοκυττάρων του δέρματος είναι επίσης μειωμένη στον ΣΔ⁹. Η τελευταία αποτελεί ένα σημαντικό βήμα στην πλήρη επούλωση του έλκους, δεδομένου ότι τα κερατινοκύτταρα πολλαπλασιάζονται στα χείλη του έλκους και τα νέα κύτταρα μεταναστεύουν προς το κέντρο του έλκους. Από τη στιγμή που συμπληρωθεί η επανεπιθηλιοποίηση, τα βασικά κερατινοκύτταρα σχηματίζουν ημιδεσμοσώματα που καθλώνουν στερεά τα νεόπλαστα επιδερμικά κύτταρα. Κατά συνέπεια κατά τη διάρκεια αυτής της καθυστέρησης στην επούλωση, συμβαίνει αναστολή της ανάπτυξης της επιδερμίδας και της σύγκλισης των χειλέων του έλκους^{10,11}.

Συνέπεια όλων των ανωτέρω είναι να παραμένει το έλκος στη φλεγμονώδη φάση επούλωσης. Η ανάλυση του υγρού σε τέτοια χρόνια μη-επούλωμένα έλκη έχει δείξει ότι περιέχουν αυξημένες ποσότητες μεταλλοπρωτεϊνών της θεμελίου ουσίας με συνέπεια αυξημένη πρωτεολυτική δραστηριότητα και απενεργοποίηση των αυξητικών παραγόντων που είναι απαραίτητοι για την ομαλή επούλωση του έλκους.¹²

Οι αυξητικοί παράγοντες επηρεάζουν την ομαλή επούλωση διαμέσου ανασταλτικών ή διεγερτικών δράσεων στο τοπικό φλεγμονώδες περιβάλλον του έλκους. Αυξητικοί παράγοντες όπως αυτοί των αιμοπεταλίων, των ινοβλαστών και ο αυξητικός παράγοντας του ενδοθηλίου των αγγείων (Vascular Endothelial Growth Factor, VEGF) έχουν

βρεθεί στο υγρό τέτοιων ελκών. Οι παράγοντες αυτοί προκαλούν χημειοταξία, μετανάστευση, διεγερση και πολλαπλασιασμό των κυττάρων και των συστατικών της εξωκυττάριας θεμελίας ουσίας, παραγόντων άκρως απαραίτητων για την ομαλή σύγκλιση του έλκους. Συνεπώς, η διαταραγμένη έκκριση ή και η απουσία αυτών των παραγόντων είναι δυνατόν να έχει ως αποτέλεσμα τη μη-επούλωση του έλκους. Πρόσφατες εργασίες συνηγορούν υπέρ αυτής της άποψης¹³.

Ο ανασυνδυασμένος ανθρώπινος παράγοντας που διεγείρει τον σχηματισμό αποικιών κοκκιοκυττάρων-μακροφάγων (rhu GM-CSF) έχει μελετηθεί ως αιμοποιητικός αυξητικός παράγοντας. Λόγω της πλειότροπης εξω-αιμοποιητικής δράσης του σε διάφορα είδη κυττάρων και ιστών, δοκιμάστηκε και στην επούλωση δυσίατων ελκών. Υποδοχείς για τον GM-CSF εκφράζει μία μεγάλη ποικιλία κυττάρων της κοκκιδώδους και της μονοκυτταρικής σειράς, κύτταρα του Largenhans, τα ενδοθηλιακά/αντιγονοπαρουσιαστικά κύτταρα, τα ενδοθηλιακά κύτταρα, οι μυοϊνοβλάστες και πιθανόν τα προγονικά κύτταρα των ινοβλαστών στον μυελό των οστών. Στα κύτταρα που παράγουν GM-CSF περιλαμβάνονται τα T-λεμφοκύτταρα, τα μακροφάγα, τα ενδοθηλιακά κύτταρα, οι ινοβλάστες και τα κερατινοκύτταρα. Ο αυξητικός παράγοντας GM-CSF παράγεται από τα κερατινοκύτταρα αμέσως μετά τη δημιουργία του έλκους και συμβάλλει στον πολλαπλασιασμό των επιδερμικών κυττάρων. Αυτό έχει ως αποτέλεσμα, όπως έχει παρατηρηθεί σε μελέτη με διαγονιδιακά πειραματόζωα, πολλαπλασιασμό των κερατινοκυττάρων στα χείλη του έλκους, αυξημένο σχηματισμό κοκκιδώδους ιστού και αύξηση της νεοαγγείωσης¹⁴.

Συμβάλλει, δηλαδή, στην επούλωση όλου του πάχους του δέρματος στην περιοχή του έλκους. Επιπρόσθετα, πιθανόν να συμβάλλει στην αυξημένη νεοαγγείωση μέσω της de-πνο παραγωγής του VEGF από τα κύτταρα της φλεγμονής¹⁵

Σε πρόσφατες, επίσης, μελέτες έχει αναφερθεί ότι και η παρουσία διαβητικής νευροπάθειας δυνατόν να συμβάλλει στη μη-επούλωση του έλκους. Η τελευταία είναι δυνατόν να οδηγήσει μέσω μειωμένης έκκρισης αγγειοκινητικών παραγόντων, σε μειωμένη νεοαγγείωση της περιοχής του έλκους¹⁶.

Η αποφόρτιση των περιοχών που δέχονται αυξημένες πιέσεις στο πόδι συμβάλλει στην επούλωση του έλκους. Ως γνωστόν, το έλκος σχηματίζεται συνήθως σε σημεία αυξημένης πίεσης στην

πελματιαία επιφάνεια του ποδιού. Σε περιπτώσεις εμφάνισης έλκους συνιστάται η αποφόρτιση του ποδιού, η οποία και πιθανόν να συμβάλλει στην επούλωση του έλκους. Στην προκειμένη περίπτωση, όμως, η ασθενής έπασχε και από καρδιακή ανεπάρκεια (τρία επεισόδια πνευμονικού οιδήματος τον τελευταίο χρόνο) και για τον λόγο αυτό η ασθενής ήταν σχετικά ακινητοποιημένη. Το έλκος, όμως, παρά την ακινητοποίηση επί 18μηνου, δεν επουλώθηκε. Η ασθενής παρέμενε σχετικά ακινητοποιημένη και καθ' όλη τη διάρκεια της θεραπείας με τον αυξητικό παράγοντα για τους ανωτέρω λόγους.

Η απουσία οστεομυελίτιδας, για την οποία ελέγχθηκε επισταμένως η ασθενής, πιθανόν να αποτελεί μία ακόμη αιτία της καλής έκβασης του περιστατικού. Σε ανάλογα περιστατικά, όταν συνυπήρχε οστεομυελίτιδα, η θεραπεία με αυξητικούς παράγοντες δεν παρουσίασε ιδιαίτερα επωφελή αποτελέσματα¹⁷.

Συμπεράσματα

Η τοπική εφαρμογή του αυξητικού παράγοντα GM-CSF στην περιοχή του μη-επουλούμενου άτονου έλκους πέλματος διαβητικού ποδιού, παρά τη βραχεία περίοδο εφαρμογής, συνέβαλε σε θεαματική επούλωση του έλκους και θεραπεία της φλεγμονής.

Προϋπόθεση της εφαρμογής του αυξητικού παράγοντα υπήρξε ο αποκλεισμός της οστεομυελίτιδας, που επιτεύχθηκε με συνδυασμό ραδιοϊσοτοπικών εξετάσεων. Η ορθή εφαρμογή αυτών των παραγόντων στην επούλωση ελκών δυνατόν να βοηθήσει στην αποφυγή ακρωτηριασμών μελλοντικά.

Abstract

Didangelos T, Georga S, Arsos G, Rizopoulou D, Karakatsanis K, Karamitsos D. Healing of chronic diabetic neuropathic ulcer with topical application of GM-CSF. Hellen Diabetol Chron 2006; 4: 313-319.

Aim. To determine if the Granulocyte-Macrophages Colony Stimulating Factor (GM-CSF) could promote the healing of chronic diabetic foot ulcer. These ulcers are a main cause of amputation in patients with Diabetes Mellitus. **Description.** A 65 year old woman was admitted to the Diabetes Center because of a deep non-healing chronic foot ulcer. The ulcer has been appeared 18th months ago, in the plantar surface of the right foot with diameter 5 cm. Despite the medical efforts the ulcer did not heal. So,

GM-CSF treatment was decided in the area of the ulcer. Locally intradermal injections in the hips of the ulcer with GM-CSF (400 mcg two times weekly) were administered for two months. The ulcer healed completely after one year of the beginning of the treatment with GM-CSF. Osteomyelitis excluded with scintigraphy methods. The patient had a history with known Diabetes Mellitus type 2 for 15 years. She had the following complications from diabetes: neuropathy (peripheral and autonomic), retinopathy, nephropathy and Charcot joints in both feet. She had an amputation of the 4th finger of the right foot. She had a history with heart failure also. The patient did not develop clinical side-effects or peripheral blood cell count abnormalities during the treatment. **Conclusion.** GM-CSF is a safe and effective treatment for chronic non-healing diabetic foot ulcers.

Βιβλιογραφία

1. *Διδάγγελος Τ., Καραμήτσος Δ.* Διαβητική νευροπάθεια σε: Καραμήτσος Δ. "Διαβητολογία", Θεσσαλονίκη, Ιατρικές Εκδόσεις Σιώκης, 2000: 255-307.
2. *Sanders LJ.* Diabetes mellitus: prevention of amputation. *J Am Podiatric Assoc* 1994; 84: 3 22-8.
3. *Levin M.* Prevention and treatment of diabetic foot ulcers. *J Wound Ostomy Continence Nurs* 1998; 21: 129-46.
4. *Ollendorf D, Kotsanos J, Wishner W.* Potential economic benefits of lower-extremity amputation prevention strategies in diabetes. *Diabetes Care* 1998; 21: 1240-5.
5. *Loots MA, Lamme EN, Mekkes J, Middlekoop E.* Differences in cellular infiltrate and extracellular matrix of chronic diabetic and venous ulcers versus acute wounds. *J Invest Dermatol* 1998; 111: 850-7.
6. *Lazarus G, Cooper DM, Knighton DR, Margolis DJ, Pecoraro RE, Rodeheaver G, Robson MC.* Definitions and guidelines for assessment of wounds and evaluation of healing. *Arch Dermatol* 1994; 130: 489-93.
7. *Crisp AJ, Heathcote JG.* Connective tissue abnormalities in diabetes mellitus. *J R Coll Phys* 1984; 18: 132-41.
8. *Zykova SN, Jenssen TG, Berdal M, et al.* Altered cytokine and nitric oxide secretion in vitro by macrophages from diabetic type II-like db/db mice. *Diabetes* 2000; 49: 1451-8.
9. *Spravchikov N, Szyakov G, Gartsbein M, et al.* Glucose effects on skin keratinocytes. *Diabetes* 2001; 50: 1627-35.
10. *Jude EB, Boulton AJ, Ferguson MW, Appleton I.* The role of nitric oxide synthase isoforms and arginase in the pathogenesis of diabetic foot ulcers: possible modulatory effects by transforming growth factor beta 1. *Diabetologia* 1999; 42: 748-57.
11. *Loots MA, Lamme EN, Zeegelaar J, Mekkes JR, Bos JD, Middlekoop E.* Differences in cellular infiltrate and extracellular matrix of chronic diabetic and venous ulcers versus acute wounds. *J Invest Dermatol* 1998; 111: 850-7.
12. *Lobmann R, Ambrosch A, Schultz G, Waldmann K, Schiweck S, Lehnert H.* Expression of matrix-metallo-

- proteinases and their inhibitors in the wounds of diabetic and nondiabetic patients. *Diabetologia* 2002; 45: 1011-6.
13. *Cooper DM, Yu EZ, Hennesey P, et al.* Determination of endogenous cytokines in chronic wounds. *Ann Surg* 1994; 219: 688-92.
 14. *Mann A, Breuhahn K, Schirmacher P, Blessing M.* Keratinocyte derived granulocyte-macrophage colony stimulating factor accelerates wound healing: stimulation of keratinocyte proliferation, granulation tissue formation, and vascularization. *J Invest Dermatol* 2001; 117: 1382-90.
 15. *Cianfarani F, Tommasi R, Failla CM, Viviano MT, G. Annessi G, Papi M, Zambruno G, Odorisio T.* Granulocyte/macrophage colony-stimulating factor treatment of human chronic ulcers promotes angiogenesis associated with de novo vascular endothelial growth factor transcription in the ulcer bed. *F. British Journal of Dermatology* 2006, 154: 34-41
 16. *Lee EW, Michalkiewicz M, Kitlinska J, et al.* Neuropeptide Y induces ischemic angiogenesis and restores function of ischemic skeletal muscles. *J Clin Invest* 2003; 111: 1853-62.
 17. *Marston W, Hanft J, Norwood P, Pollak R.* For the Dermagraft diabetic foot ulcer Study Group The Efficacy and Safety of Dermagraft in Improving the Healing of Chronic Diabetic Foot Ulcers Results of a prospective randomized trial. *Diabetes Care* 2003, 26: 1701-5.

Λέξεις κλειδιά:

Θεραπεία με GM-CSF

Key words:

Treatment with GM-CSF