

Σπινθηρογραφική διάγνωση και παρακολούθηση οστεομυελίτιδας σε διαβητική ασθενή με την μέθοδο των επισημασμένων με ^{99m}Tc -HMPAO αυτόλογων λευκών αιμοσφαιρίων

Σ. Γεώργα¹

Τ. Διδάγγελος²

Γ. Άρσος¹

Δ. Καραμήτσος²

Κ. Γ. Καρακατσάνης¹

Περίληψη

Εισαγωγή: Η ανάπτυξη νευροπαθητικών ελκών στο διαβητικό πόδι είναι συνήθης. Τα άτομα αυτά έλκη αποτελούν πύλη εισόδου παθογόνων μικροοργανισμών και είναι δυνατόν να επιμολυνθούν και να επεκταθεί η λοίμωξη στα οστά. Η διάγνωση της οστεομυελίτιδος σε αυτές τις περιπτώσεις είναι δυσχερής ενώ η απλή ακτινογραφία στα πρώιμα στάδια της νόσου είναι συνήθως αρνητική. **Σκοπός** της δημοσίευσης είναι η ανάδειξη της συμβολής του σπινθηρογραφήματος με αυτόλογα, επισημασμένα με ^{99m}Tc -HMPAO, λευκά αιμοσφαίρια στην διάγνωση και παρακολούθηση οστεομυελίτιδας σε διαβητική ασθενή με νευροπαθητικό έλκος πτέρνας και αρνητικό ακτινολογικό έλεγχο. **Ασθενής-Μέθοδος:** Ασθενής 55 ετών με ΣΔ τύπου 2 από 10ετία υπό ινσουλινοθεραπεία, και περιφερική νευροπάθεια, προσήλθε με βαθύ άτονο έλκος διαμέτρου 4 cm στην αριστερή πτέρνα, χρονολογούμενο από 3μήνου, με συμπτωματολογία λοίμωξης. Οι απλές ακτινογραφίες του αριστερού άκρου ποδός ήταν αρνητικές για οστεομυελίτιδα, ενώ στην καλλιέργεια του πυώδους εκκρίματος του έλκους απομονώθηκε ψευδομονάδα. Ακολούθησε σπινθηρογράφημα (σπινθ.) οστών τριών φάσεων με ^{99m}Tc -MDP (δυναμική μελέτη αρδεύσεως, φάση αιματικής δεξαμενής και καθυστερημένες στατικές λήψεις άκρων ποδών σε πολλαπλές προβολές), και 5 μέρες αργότερα σπινθ. με αυτόλογα, επισημασμένα με ^{99m}Tc -HMPAO λευκά αιμοσφαίρια. Το σπινθηρογράφημα με τα επισημασμένα λευκά αιμοσφαίρια επαναλήφθηκε μετά 2 και 4 μήνες για την αξιολόγηση του θεραπευτικού αποτελέσματος παράλληλα με την κλινική εκτίμηση της ασθενούς. **Αποτελέσματα:** Στο σπινθ. οστών παρατηρήθηκε αυξημένη άρδευση και αυξημένη οστεοβλαστική δραστηριότητα στην αριστερή πτέρνα, ενώ στο σπινθ. με τα επισημασμένα λευκά αιμοσφαίρια διαπιστώθηκε αυξημένη εστιακή συγκέντρωση αυτών στην αριστερή πτέρνα, σε θέση σύμφωνη με το σπινθ. οστών, καθώς και συγκέντρωση στο άτονο έλκος της ίδιας περιοχής. Έτσι, ο συνδυασμός των δύο ραδιοϊσοτοπικών μελετών κατέδειξε, παρά την απουσία ακτινολογικών ευρημάτων, την ανάπτυξη οστεομυελίτιδας στην αριστερή πτέρνα με συνυπάρχουσα φλεγμονή των μαλακών μορίων και η ασθενής ετέθη σε αντιβιοτική αγωγή. Η επαναληπτική μελέτη με λευκά αιμοσφαίρια, 2 μήνες αργότερα, εκτιμήθηκε ως μερική α-

¹Εργ. Πυρηνικής Ιατρικής,

²Διαβητολογικό Κέντρο

Β' Προπ. Παθολογικής Κλινικής,

Ιατρικό Τμήμα ΑΠΘ,

ΓΠΝΘ Ιπποκράτειο,

Θεσσαλονίκη

πάντηση στην θεραπευτική αγωγή για την αριστερή πτέρνα, ενώ ανέδειξε και μια νέα θέση οστεομυελίτιδας στο άλλο πόδι. Στον δεύτερο επανέλεγχο, μετά 4 μήνες, διαπιστώθηκε επιδείνωση της οστεομυελίτιδας στην αριστερή πτέρνα και η ασθενής υποβλήθηκε σε ακρωτηριασμό του αριστερού άκρου ποδός. **Συμπερασματικά** η απεικόνιση των βλαβών του διαβητικού ποδιού με την μέθοδο των επισημασμένων λευκών αιμοσφαιρίων, σε συνδυασμό με το σπινθηρογράφημα των οστών, συμβάλλει καθοριστικά στην ακριβή διάγνωση και διαφορική διάγνωση της οστεομυελίτιδας που επιπλέκει νευροπαθητικό έλκος στο διαβητικό πόδι, και πρέπει να γίνεται παρά την αρνητική ακτινογραφία. Επιπλέον η εκτέλεση σπινθηρογραφήματος με επισημασμένα λευκά αιμοσφαίρια κατά την πορεία της νόσου βοηθάει στην εκτίμηση της απάντησης στην αντιβιοτική αγωγή και στη λήψη των κατάλληλων θεραπευτικών αποφάσεων.

Εισαγωγή

Η ανάπτυξη νευροπαθητικών ελκών αποτελεί συχνή αιτία νοσηλείας των διαβητικών ασθενών^{1,3}. Πολλοί παράγοντες συμβάλλουν τόσο στην δημιουργία όσο και στην ανεπαρκή επούλωση και την μετάπτωσή τους σε χρόνιες βλάβες. Οι παράγοντες αυτοί είναι κυρίως η περιφερική νευροπάθεια και η άσκηση παθολογικών πιέσεων σε θέσεις του ποδιού μη προσαρμοσμένες να δέχονται αυξημένες πιέσεις σε συνδυασμό με την περιφερική αγγειοπάθεια, τις τροφικές διαταραχές του δέρματος, την ελαττωμένη αντίσταση στις λοιμώξεις και τους επαναλαμβανόμενους τραυματισμούς της περιοχής^{1,2}. Τα έλκη αυτά αποτελούν συνήθη πύλη εισόδου του λοιμογόνου παράγοντα. Στην πλειονότητα των περιπτώσεων (>90%) η οστεομυελίτιδα στο διαβητικό πόδι οφείλεται σε απευθείας μετάδοση της λοίμωξης από υπερκείμενο νευροπαθητικό έλκος, χωρίς την παρουσία έντονων τοπικών και γενικών συμπτωμάτων και σημείων με αποτέλεσμα η κλινική διάγνωση να καθυστερεί^{3,5,6}.

Η βιοψία οστού παραμένει η μέθοδος εκλογής για την διάγνωση της οστεομυελίτιδας, αλλά είναι επεμβατική μέθοδος, απαιτεί αριστη τεχνική και μπορεί να παρουσιάζει κινδύνους στους διαβητικούς ασθενείς για πιθανή διασπορά της λοίμωξης λόγω συνυπάρχουσας φλεγμονής των μαλακών μοριών^{6,10,11}.

Η απεικονιστική διάγνωση της οστεομυελίτιδας στο διαβητικό πόδι είναι συχνά δυσχερής λόγω της συνυπάρξης προϋπαρχουσών αλλοιώσεων των οστών, μακράς διάρκειας φλεγμονής των μα-

λακών μοριών, χρόνιας κυτταρίτιδας, νευροπαθητικών αρθρώσεων και ακρωτηριασμών^{3,7}. Η απλή ακτινογραφία είναι συχνά αρνητική στις πρώιμες φάσεις της νόσου ή παρουσιάζει μη ειδικές αλλοιώσεις^{6,11}. Από τις ραδιοϊσοτοπικές μεθόδους, το σπινθηρογράφημα των οστών τριών φάσεων με διφωσφονικές ενώσεις του ^{99m}Tc, παρά την υψηλή του ευαισθησία παρουσιάζει χαμηλή ειδικότητα στην περίπτωση του διαβητικού ποδιού και συνήθως απαιτείται συμπληρωματική εξέταση^{3,5,9}. Αν και ο συνδυασμός του σπινθηρογραφήματος οστών με το σπινθηρογράφημα με ⁶⁷Ga έχει αποδειχθεί χρήσιμος σε περιπτώσεις επιπεπλεγμένης οστεομυελίτιδας, στην περίπτωση του διαβητικού ποδιού τα αποτελέσματα είναι φτωχά λόγω του μεγάλου ποσοστού των ψευδώς θετικών αποτελεσμάτων^{1,6,8,9}.

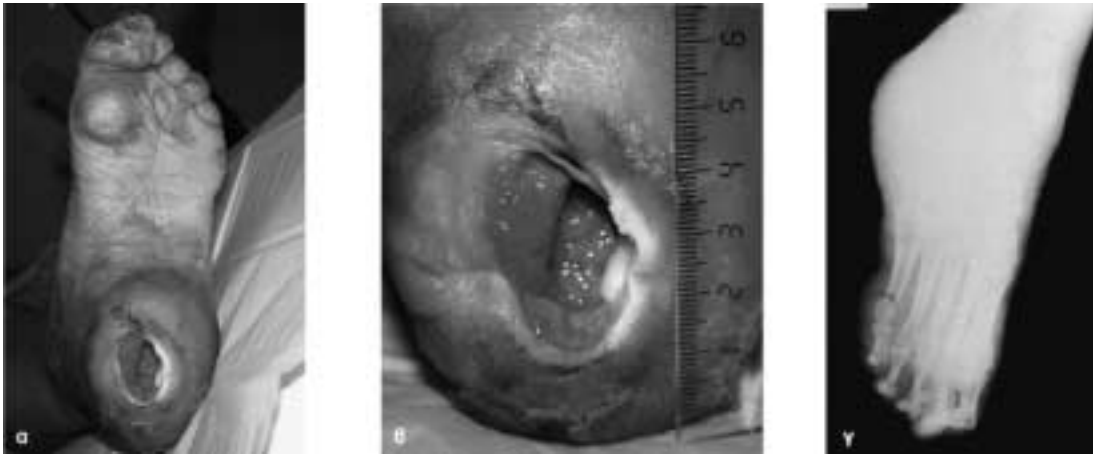
Ο συνδυασμός του σπινθηρογραφήματος των οστών με σπινθηρογράφημα με επισημασμένα λευκά αιμοσφαίρια παρουσιάζει καλύτερα αποτελέσματα από την άποψη της ειδικότητας^{1,3,8}. Η επισήμανση των λευκών αιμοσφαιρίων μπορεί να γίνει είτε με ¹¹¹In-oxine ή, πιο πρόσφατα, με ^{99m}Tc-HMPAO. Το τελευταίο παρουσιάζει πλεονεκτήματα έναντι του ¹¹¹In-oxine ως προς την δοσιμετρία, την άμεση διαθεσιμότητα του ισότοπου, το κόστος, την καλύτερη ποιότητα των εικόνων και ακριβέστερη ανατομική εντόπιση των ευρημάτων^{3,7,10}.

Σκοπός της δημοσίευσης είναι η ανάδειξη της συμβολής της μεθόδου των επισημασμένων με ^{99m}Tc-HMPAO αυτόλογων λευκών αιμοσφαιρίων τόσο στην διάγνωση όσο και στην παρακολούθηση της εξέλιξης της οστεομυελίτιδας σε διαβητική ασθενή με νευροπαθητικό έλκος πτέρνας και αρνητικό ακτινολογικό έλεγχο.

Περιγραφή περιπτώσεως

Ασθενής 55 ετών με ΣΔ τύπου 2 από 10ετίας υπό ινσουλινοθεραπεία, με ικανοποιητικό έλεγχο του διαβήτη (HbA1c=6,6%) και περιφερική νευροπάθεια, προσήλθε με βαθύ άτονο έλκος διαμέτρου 4 cm στην αριστερή πτέρνα, χρονολογούμενο από 3μήνου, με συμπτωματολογία λοίμωξης (Εικ. 1). Κατά τον αιματολογικό έλεγχο ο αριθμός των λευκών αιμοσφαιρίων ήταν 8400/mm³, με 65% πολυμορφοπύρηνα, η ΤΚΕ ήταν 94mm την 1^η ώρα και η CRP 55mg/l.

Οι απλές ακτινογραφίες του αριστερού άκρου ποδός ήταν αρνητικές για οστεομυελίτιδα (Εικ. 1). Στην καλλιέργεια του πυώδους εκκρίματος του έλκους απομονώθηκε ψευδομονάδα.



Εικ. 1. α) Πελματιαία άποψη αριστερού άκρου ποδός. β) Βαθύ άτονο έλκος αριστερής πτέρνας διαμέτρου 4 εκατοστών. γ) Απλή ακτινογραφία αριστερού άκρου ποδός χωρίς ειδικές, για οστεομυελίτιδα, αλλοιώσεις.

Έγινε σπινθηρογράφημα οστών τριών φάσεων με $^{99m}\text{Tc-MDP}$ με την ακόλουθη μέθοδο: χορηγήθηκαν ενδοφλεβίως 20 mCi (740 MBq) $^{99m}\text{Tc-MDP}$ με ταυτόχρονη δυναμική απεικόνιση των άκρων ποδών σε πελματιαία θέση, για ένα λεπτό (30 διαδοχικές εικόνες διαρκείας 2 δευτερολέπτων η καθεμιά). Κατά τη φάση της αιματικής δεξαμενής ελήφθησαν στατικές εικόνες διαρκείας ενός λεπτού η καθεμιά σε ραχιαία και πελματιαία θέση καθώς και έσω και έξω πλάγιες θέσεις. Μετά 3 ώρες ελήφθησαν στατικές εικόνες των άκρων ποδών στις ίδιες θέσεις.

Ακολούθησε σπινθηρογράφημα με αυτόλογα, επισημασμένα με $^{99m}\text{Tc-HMPAO}$, λευκά αιμοσφαίρια, 5 ημέρες αργότερα: μετά την λήψη 50 ml φλεβικού αίματος ακολούθησε ο διαχωρισμός και η επισήμανση των λευκών αιμοσφαιρίων με 7mCi $^{99m}\text{Tc-HMPAO}$ και η επαναχορήγηση τους στην ασθενή. Ελήφθησαν στατικές εικόνες των άκρων ποδών 4 ώρες αργότερα σε πολλαπλές θέσεις (ραχιαία, πελματιαία, έσω και έξω πλάγιες).

Η ερμηνεία των ευρημάτων έγινε επί τη βάση των εξής κριτηρίων:

α) Το σπινθηρογράφημα των οστών θεωρήθηκε ενδεικτικό οστεομυελίτιδας όταν παρουσίαζε την τριάδα: εστιακά αυξημένη αρτηριακή φάση, αυξημένη αιματική δεξαμενή και εστιακά αυξημένη οστεοβλαστική δραστηριότητα στις καθυστερημένες λήψεις.

β) Τα ευρήματα του σπινθηρογραφήματος με τα επισημασμένα λευκά αιμοσφαίρια ερμηνεύονταν σε συνδυασμό με αυτά του σπινθηρογραφήματος των οστών με $^{99m}\text{Tc-MDP}$. Η μελέτη θεωρείται θετική για οστεομυελίτιδα όταν υπήρχε πα-

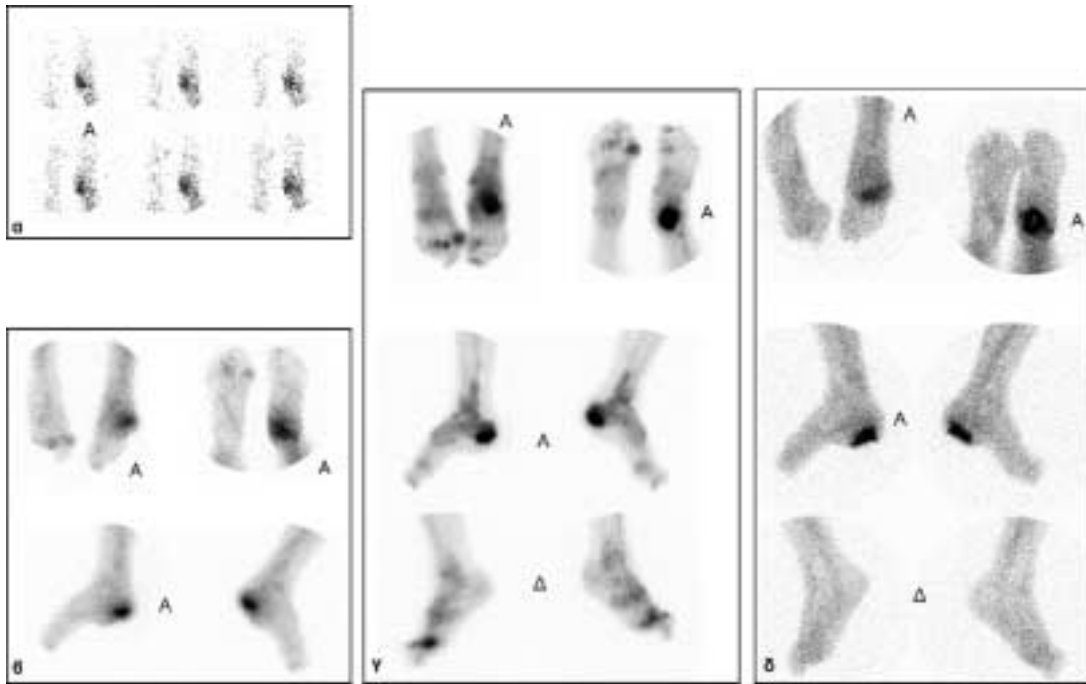
θολογική εστιακή συγκέντρωση των λευκών αιμοσφαιρίων σε θέση σύμφωνη (congruent) με την περιοχή της αυξημένης καθήλωσης του $^{99m}\text{Tc-MDP}$ στο σπινθηρογράφημα οστών.

Σύμφωνα με τα παραπάνω κριτήρια, και παρά την αρνητική ακτινογραφία, διαγνώστηκε οστεομυελίτιδα στην αριστερή πτέρνα με συνυπάρχουσα φλεγμονή μαλακών μορίων και η ασθενής έλαβε αντιβιοτική αγωγή (αρχικά ιμιπενέμη ενδοφλεβίως επί 7ήμερο και μετά την έξοδο της από το νοσοκομείο σιπροφλοξασίνη) (Εικ. 2).

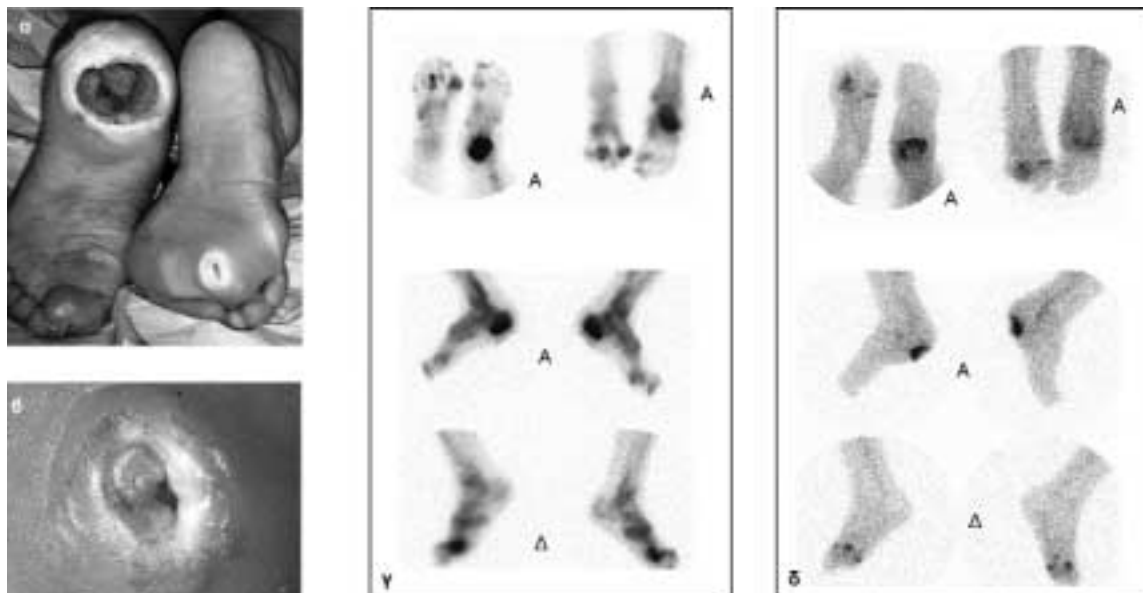
Δύο μήνες αργότερα η ασθενής προσήλθε προκειμένου να εκτιμηθεί η θεραπευτική απάντηση και να αρχίσει ενδεχομένως θεραπεία επούλωσης του έλκους με τοπική εφαρμογή αυξητικού παράγοντα. Κλινικώς, παρουσίαζε μικρή βελτίωση στην εμφάνιση του έλκους της πτέρνας, ενώ παράλληλα διαπιστώθηκε εμφάνιση νέου έλκους στην πελματιαία επιφάνεια της βάσης του 3^{ου} δεξιού δακτύλου. Δεν παρουσίαζε αξιόλογες μεταβολές των εργαστηριακών δεικτών φλεγμονής ούτε ειδικά ακτινολογικά ευρήματα.

Έγινε επανάληψη των ραδιοϊσοτοπικών μελετών που κατέδειξαν ελαφρά βελτίωση της έκτασης της φλεγμονής στην αριστερή πτέρνα. Η ημιποσοτική ανάλυση έδειξε μείωση του λόγου συγκέντρωσης των λευκών αιμοσφαιρίων από 5,74 σε 3,94 γεγονός που ερμηνεύτηκε ως μερική απάντηση στην θεραπευτική αγωγή. Παράλληλα, με τον συνδυασμό των σπινθηρογραφικών μελετών, αναδείχθηκε νέα εστία οστεομυελίτιδας στην 1^η φάλαγγα του 3^{ου} δεξιού δακτύλου (Εικ. 3).

Το θεραπευτικό αποτέλεσμα αξιολογήθηκε εκ νέου με επανάληψη του σπινθηρογραφήματος με τα



Εικ. 2. Σπινθ. οστών με $^{99m}\text{Tc-MDP}$ [α) δυναμική φάση (πελματιαία λήψη), β) φάση αιματικής δεξαμενής (πελματιαία, ραχιαία, έξω και έσω αριστερή πλάγια λήψη) και γ) αντίστοιχες στατικές λήψεις 3 ωρών]: σε όλες τις φάσεις παρατηρείται αυξημένη συγκέντρωση στην αριστερή πτέρνα. δ) Σπινθ. με επισημασμένα με $^{99m}\text{Tc-HMPAO}$ αυτόλογα λευκά αιμοσφαίρια: παρατηρείται αυξημένη εστιακή καθήλωση στην αριστερή πτέρνα καθώς και στην περιφέρεια του άτονου έλκους της περιοχής.



Εικ. 3. α) Πελματιαία άποψη των άκρων ποδών. β) Πρόσφατο έλκος στην πελματιαία επιφάνεια της κεφαλής του 3ου δεξιού μεταταρσίου. γ) Σπινθ. οστών με $^{99m}\text{Tc-MDP}$ (στατικές λήψεις 3 ωρών σε πολλαπλές θέσεις): παρατηρείται έντονα αυξημένη συγκέντρωση στην αριστερή πτέρνα και στην 1η φάλαγγα του 3ου δεξιού δακτύλου, καθώς και άλλες μη-ειδικές συγκεντρώσεις. δ) Σπινθ. με επισημασμένα με $^{99m}\text{Tc-HMPAO}$ αυτόλογα λευκά αιμοσφαίρια, 2 μήνες μετά την αρχική διάγνωση: παρατηρείται αυξημένη εστιακή συγκέντρωση στην αριστερή πτέρνα και στην βάση του 3ου δεξιού δακτύλου, σε συμφωνία με την συγκέντρωση στο σπινθ. οστών.

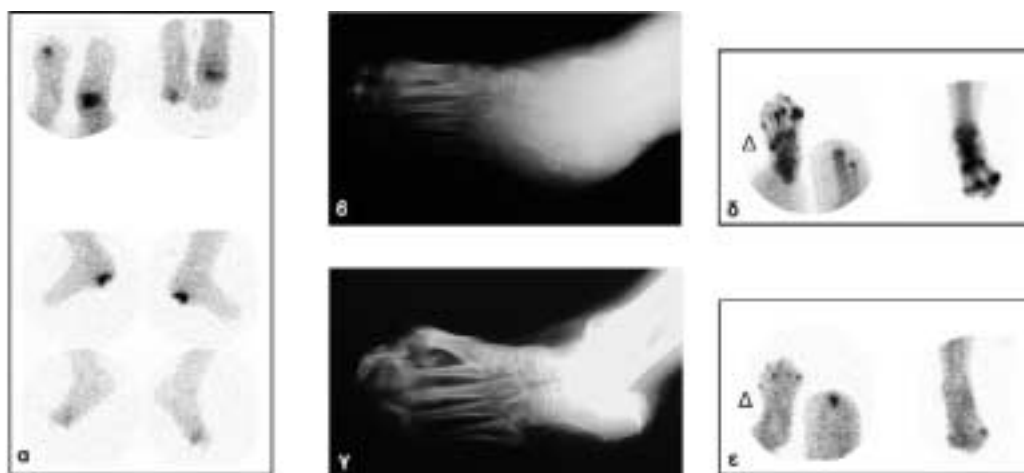
επισημασμένα λευκά αιμοσφαίρια μετά παρέλευση 2 ακόμη μηνών. Εκτιμήθηκε τόσο η έκταση των βλαβών όσο και η ένταση της συγκέντρωσης των λευκών με λήψη λόγων πάσχουσας προς αντίστοιχη υγιή περιοχή. Διαπιστώθηκε επιδείνωση της οστεομυελίτιδας και στις δύο θέσεις με αύξηση του παραπάνω λόγου στην αριστερή πτέρνα από 3,94 σε 5,92 και στην βάση του 3^{ου} δεξιού δακτύλου από 3,44 σε 5,75 (ο πίνακας 1 συνοψίζει τα κυριότερα εργαστηριακά ευρήματα και τους λόγους πάσχουσας προς αντί-

στοιχη υγιή περιοχή που ελήφθησαν σε όλη τη σειρά των μελετών της ασθενούς). Οι ακτινογραφίες των άκρων ποδών έδειξαν λυτικές εστίες άμφω, συμβατές πλέον με οστεομυελίτιδα (Εικ. 4).

Η ασθενής υπεβλήθη τελικά σε ακρωτηριασμό του αριστερού άκρου ποδός. Σχετικά με την οστεομυελίτιδα στην βάση του 3^{ου} δακτύλου του δεξιού άκρου ποδός, πιστοποιήθηκε η πλήρης υποχώρηση αυτής σε σπινθηρογράφημα με επισημασμένα λευκά αιμοσφαίρια που έγινε 6 μήνες αργότερα.

Πίνακας 1

	Λόγοι AP / ΔΕ πτέρνα						Λόγος 3ου ΔΕ/AP δακτύλου	
	WBC (Poly %)	TKE (mm 1η ώρα)	CRP (mg/l)	MDP Δυναμική φάση	MDP Blood pool	MDP 4 ωρών	HMPAO-WBC	HMPAO-WBC
1η μελέτη	8400/mm ³ (65%)	94	55	12,3	6,2	8,8	5,74	—
2η μελέτη (μετά 2 μήνες)	9000/mm ³ (60%)	55	45,3	7,5	3,6	6,8	3,94	3,44
3η μελέτη (μετά 4 μήνες)	8900/mm ³ (57%)	72	53	Δεν επαναλήφθηκε το σπινθηρογράφημα οστών			5,92	5,75



Εικ. 4. α) Δεύτερος επανέλεγχος με σπινθ. με επισημασμένα λευκά αιμοσφαίρια, μετά 4 μήνες: παθολογική συγκέντρωση στις δύο θέσεις οστεομυελίτιδας, σε επιδείνωση σε σχέση με παλαιότερη μελέτη. β) και γ) Ακτινογραφίες αριστερού και δεξιού άκρου ποδός αντίστοιχα: λυτικές εστίες άμφω συμβατές με οστεομυελίτιδα. δ) Σπινθ οστών με ^{99m}Tc-MDP, 6 μήνες μετά τον ακρωτηριασμό του αριστερού άκρου ποδός (στατικές λήψεις 3 ωρών σε πελματιαία και ραχιαία θέση): εξακολουθεί να παραμένει ανξημένη καθήλωση στην 1η φάλαγγα του 3ου δεξιού δακτύλου. ε) Σπινθ. με επισημασμένα λευκά αιμοσφαίρια, απουσία παθολογικής συγκέντρωσης στην 1η φάλαγγα του 3ου δεξιού δακτύλου.

Συζήτηση

Περίπου 15% των διαβητικών ασθενών θα εμφανίσει έλκος στα πόδια κάποια στιγμή κατά την πορεία της νόσου². Συνήθεις θέσεις εμφάνισης των νευροπαθιακών ελκών και των αντίστοιχων περιπτώσεων οστεομυελίτιδας αποτελούν οι κεφαλές των μεταταρσίων, οι φάλαγγες των δακτύλων και η πτέρνα⁶. Τυπικά ανευρίσκονται περισσότεροι του ενός μικροοργανισμοί, αερόβιοι και αναερόβιοι, gram-θετικοί και αρνητικοί, με συχνότερους τον staphylococcus aureus και τον staphylococcus epidermidis, ενώ η pseudomonas aeruginosa απομονώνεται στο 10-20% των καλλιερχειών^{1,2}.

Η παρουσία λοίμωξης σε συνδυασμό με την περιφερική αγγειοπάθεια και το μεγάλο βάθος του έλκους είναι δυσμενείς παράγοντες για την πρόγνωση τους και συχνά οδηγούν σε καταστάσεις (οστεομυελίτιδα, γάγγραινα) που καταλήγουν σε ακρωτηριασμό⁴.

Ο σακχαρώδης διαβήτης αποτελεί την συχνότερη αιτία μη τραυματικού ακρωτηριασμού των κάτω άκρων³. Ο κίνδυνος ακρωτηριασμού είναι 15-40 φορές υψηλότερος σε διαβητικούς ασθενείς σε σύγκριση με τον μη-διαβητικό πληθυσμό¹. Περίπου 3% των διαβητικών με έλκη στα πόδια θα υποβληθεί σε ακρωτηριασμό⁴, ενώ το 1/3 των ασθενών που έχουν υποστεί ακρωτηριασμό, υφίσταται ακρωτηριασμό και στο άλλο πόδι εντός χρονικού διαστήματος 3 ετών³.

Τα παραπάνω καταδεικνύουν την σπουδαιότητα της έγκαιρης και ορθής διάγνωσης της οστεομυελίτιδας στο διαβητικό πόδι για την εφαρμογή της κατάλληλης θεραπευτικής αγωγής. Η κλινική διαφοροδιάγνωση της οστεομυελίτιδας από συνυπάρχουσα φλεγμονή των μαλακών μοριών μπορεί να αποβεί δύσκολη και η απεικόνιση παίζει σημαντικό ρόλο στην διάγνωση.

Η αρχική απεικονιστική διαγνωστική προσέγγιση είναι συνήθως η απλή ακτινογραφία του άκρου ποδός. Ωστόσο η κλασική ακτινολογική εμφάνιση της οστεομυελίτιδας με την παρουσία περιοστικής αντίδρασης, οστεοαραίωσης και λυτικών βλαβών, παρουσιάζεται όταν 30-50% του οστού έχει καταστραφεί, μια διαδικασία που μπορεί να διαρκέσει πάνω από 3 εβδομάδες^{3,6,9,11}. Επομένως στα αρχικά στάδια της οστεομυελίτιδας η απλή ακτινογραφία είναι συνήθως αρνητική, όπως συνέβη και στην παρούσα περίπτωση της ασθενούς.

Στο κλασικό, ευρέως χρησιμοποιούμενο, σπινθηρογράφημα οστών τριών φάσεων με ^{99m}Tc-MDP η παρουσία εστιακά αυξημένης συγκέντρωσης του

ραδιοφαρμάκου και στις τρεις φάσεις της μελέτης είναι συνήθως συμβατή με οστεομυελίτιδα σε οστούν χωρίς προϋπάρχουσες δομικές αλλοιώσεις. Ωστόσο, στις περιπτώσεις διαβητικού ποδιού είναι δυνατόν να είναι ψευδώς θετικό, λόγω συνύπαρξης ποικίλων παθολογικών καταστάσεων, όπως μικροκαταγμάτων, εξάρθρημάτων και νευροπαθιακών αλλοιώσεων των οστών και αρθρώσεων, που ελαττώνουν την ειδικότητα της μεθόδου^{3,5,6,9}. Σε 9 μελέτες που αφορούσαν διαβητικούς ασθενείς η συνολική ευαισθησία και ειδικότητα του σπινθηρογραφήματος οστών ήταν 89% και 43% αντίστοιχα⁶. Βέβαια το αρνητικό αποτέλεσμα αποκλείει πρακτικά την οστεομυελίτιδα. Στην παρούσα περίπτωση το σπινθηρογράφημα των οστών ήταν θετικό όχι μόνο στην περιοχή της οστεομυελίτιδας στην αριστερή πτέρνα, αλλά και σε άλλες θέσεις όπως στις κεφαλές των 1^{ov} μεταταρσίων και στην βάση του 3^{ov} δακτύλου του δεξιού ποδιού.

Ο συνδυασμός του σπινθηρογραφήματος οστών με το σπινθηρογράφημα με τα αυτόλογα επισημασμένα λευκά αιμοσφαίρια παρουσιάζει υψηλή ευαισθησία και ειδικότητα στην διάγνωση της οστεομυελίτιδας στο διαβητικό πόδι. Σε αντίθεση με τις διφωσφονικές ενώσεις του ^{99m}Tc, τα επισημασμένα λευκά αιμοσφαίρια δεν συγκεντρώνονται γενικά σε περιοχές αυξημένης οστεοβλαστικής δραστηριότητας όταν δεν υπάρχει λοίμωξη. Σε σχετικές μελέτες η συνολική ευαισθησία της μεθόδου, με την χρησιμοποίηση του ¹¹¹In, ήταν 89% και η ειδικότητα 80%^{6,8,9}. Πιο πρόσφατα χρησιμοποιείται η μέθοδος της επισήμανσης των λευκών αιμοσφαιρίων με ^{99m}Tc-HMPAO, λόγω των πλεονεκτημάτων του ισοτόπου έναντι του ινδίου. Οι λίγες μελέτες με ^{99m}Tc-HMPAO που αφορούν σε διαβητικούς ασθενείς δείχνουν ότι η μέθοδος αυτή συμβάλλει σημαντικά στην διαφοροδιάγνωση των φλεγμονών του διαβητικού ποδιού^{3,7,10}. Από μεθόδολογικής απόψεως, ιδιαίτερη προσοχή πρέπει να δίνεται στη σωστή τοποθέτηση των ποδιών και στην αλλαγή του επιδέσμου του έλκους αμέσως πριν την απεικόνιση ώστε να μειωθούν τυχόν ψευδώς θετικά αποτελέσματα που οφείλονται στην ενεργότητα των εκκρημάτων στους επιδέσμους των ασθενών¹⁰.

Στην περιγραφείσα περίπτωση παρατηρήθηκε παθολογική συγκέντρωση επισημασμένων λευκών αιμοσφαιρίων στην 1^η μελέτη μόνο στην αριστερή πτέρνα και όχι στις υπόλοιπες θέσεις αυξημένης καθήλωσης του ^{99m}Tc-MDP. Η συνδυασμένη εκτίμηση των ευρημάτων των δύο μελετών έδει-

ξε ότι η παραπάνω συγκέντρωση οφείλονταν σε οστεομυελίτιδα με συνυπάρχουσα βέβαια φλεγμονή των μαλακών μοριών.

Σε αντίθεση με το σπινθηρογράφημα των οστών, τα ευρήματα του οποίου παραμένουν θετικά για μεγάλο χρονικό διάστημα ακόμα και σε ασθενείς που απαντούν στην θεραπεία, τα ευρήματα στο σπινθηρογράφημα με τα επισημασμένα λευκά αιμοσφαίρια επανέρχονται στο φυσιολογικό 2-8 εβδομάδες περίπου μετά την έναρξη της κατάλληλης αντιβιοτικής αγωγής^{3,10,11}. Επομένως το σπινθηρογράφημα με τα επισημασμένα λευκά αιμοσφαίρια θεωρείται χρήσιμη μέθοδος για τον έλεγχο της απάντησης στην θεραπευτική αγωγή.

Ωστόσο, στην παραπάνω περίπτωση η ποιοτική και ημιποσοτική εκτίμηση των ευρημάτων στο επαναληπτικό σπινθηρογράφημα με τα επισημασμένα λευκά αιμοσφαίρια, μετά 2 μήνες λήψης αντιβιοτικής αγωγής, έδειξε παραμονή της οστεομυελίτιδας στην αριστερή πτέρνα και ανάδειξη νέας θέσης της νόσου στην 1^η φάλαγγα του 3^{ου} δεξιού δακτύλου. Η δεύτερη επανάληψη του σπινθηρογραφήματος με τα επισημασμένα λευκά αιμοσφαίρια, μετά παρέλευση 2 ακόμη μηνών, έδειξε περαιτέρω επιδείνωση, κυρίως στην αριστερή πτέρνα, που κατέληξε σε ακρωτηριασμό του αριστερού άκρου ποδός και διεγχειρητική επιβεβαίωση.

Για την εκτίμηση του θεραπευτικού αποτελέσματος της οστεομυελίτιδας στην 1^η φάλαγγα του 3^{ου} δεξιού δακτύλου έγινε επανάληψη και των δύο μελετών μετά παρέλευση 6 μηνών: το σπινθηρογράφημα οστών παρέμενε θετικό, ενώ αντίθετα δεν παρατηρήθηκε καμία παθολογική συγκέντρωση επισημασμένων λευκών αιμοσφαιρίων στην θέση αυτή, καταδεικνύοντας την πλήρη υποχώρηση της νόσου (Εικ. 4).

Συμπερασματικά ο συνδυασμός σπινθηρογραφήματος με επισημασμένα λευκά αιμοσφαίρια και σπινθηρογραφήματος οστών συμβάλλει καθοριστικά στην ακριβή διάγνωση και διαφορική διάγνωση της οστεομυελίτιδας που επιπλέκει νευροπαθητικό έλκος στο διαβητικό πόδι. Επιπλέον, η εκτέλεση σπινθηρογραφήματος με επισημασμένα λευκά αιμοσφαίρια κατά την πορεία της νόσου βοηθάει στην εκτίμηση της απάντησης στην αντιβιοτική αγωγή και στην έγκαιρη τροποποίηση της θεραπευτικής αντιμετώπισης.

Summary

Georga S, Didangellos T, Arsos G, Karamitsos D, Karakatsanis C. Diagnosis and follow-up of pedal

osteomyelitis in a diabetic patient using ^{99m}Tc-HMPAO labelled leucocyte scintigraphy. *Hellen Diabetol Chron* 2004; 2: 150-157.

Introduction-Aim: Pedal ulcers are common complications in diabetic patients and are often portals of bacterial entry and infection. The diagnosis of osteomyelitis may be difficult due to the concomitant soft tissue infection and plain film radiographs are often without findings or inconclusive during early stages of the disease. The aim of this publication is to demonstrate the contribution of ^{99m}Tc-HMPAO labelled leucocyte scintigraphy in diagnosis and follow-up of pedal osteomyelitis in a diabetic patient with a pedal neurotrophic ulcer and initial radiograph negative for osteomyelitis. **Patient and methods:** A 55 year old female with a history of type 2 diabetes mellitus and peripheral neuropathy presented with a 3-month-old, 4 cm-diameter, deep plantar ulcer over left calcaneus and clinical signs of infection. Initial radiographs of the left foot were negative for osteomyelitis. *Pseudomonas aeruginosa* isolated from material collected from the base of the ulcer. The patient had three-phase ^{99m}Tc-MDP bone scintigraphy (perfusion phase, blood pool images and delayed images of the feet) followed, 5 days later, by ^{99m}Tc-HMPAO-labelled leucocyte scintigraphy. The later was repeated 2 and 4 months after initial diagnosis in order to evaluate response to treatment. **Results:** Three-phase bone scintigraphy demonstrated increased blood flow, focal hyperemia and intense focal uptake on delayed images, at the calcaneus of the left foot. ^{99m}Tc-HMPAO-labelled leucocyte scintigraphy showed focal leucocytes accumulation concordant with bone scintigraphy findings, and also uptake by soft tissue infection area. Thus, the diagnosis of osteomyelitis was established by combination of radionuclide studies, in the absence of radiographic findings, and the patient was properly treated. Two months later, a follow-up leucocyte scintigraphy demonstrated partial response of the left calcaneus lesion and revealed a new site of bone infection in the right foot. A third leucocyte scintigraphy performed 4 months after the initial diagnosis, showed deterioration of left calcaneus osteomyelitis and the patient underwent a below-knee amputation. **Conclusion:** Foot imaging by ^{99m}Tc-HMPAO-labelled leucocyte scintigraphy, combined with bone scintigraphy, plays a decisive role in early and accurate diagnosis of pedal osteomyelitis with coexisting neurotrophic ulcer in diabetic patients and should be performed despite negative initial radiographs. Furthermore, leucocyte scintigraphy is a useful method for evaluation of response to treatment and can thus influence therapeutic decisions.

Βιβλιογραφία

1. *Caballero E, Frykberg RG.* Diabetic foot infections. *J Foot and Ankle Surgery* 1998; 37: 248-255.
2. *Jeffcoate WJ, Harding KG.* Diabetic foot ulcers. *The Lancet* 2003; 361: 1545-1551.
3. *Palestro CJ, Tomas MB.* Scintigraphic evaluation of the diabetic foot. *Nuclear Medicine Annual 2000*, Freeman LM, Ed., Lippincott Williams & Wilkins, Philadelphia, 2000: 143-172.
4. *Oyibo SO, Jude EB, Tarawneh I, Nguyen HC, et al.* A comparison of two diabetic foot ulcer classification systems. *Diabetes Care* 2001; 24: 84-88.
5. *Tomas MB, Patel M, Marwin SE, Palestro CJ.* The diabetic foot. *The British Journal of Radiology* 2000; 73: 443-450.
6. *Gold RH, Tong DJF, Crim JR, Seeger LL.* Imaging the diabetic foot. *Skeletal Radiology* 1995; 24: 563-571.
7. *Blume PA, Dey HM, Daley LJ, et al.* Diagnosis of pedal osteomyelitis with Tc-99mHMPAO labeled leukocytes. *J Foot and Ankle Surgery* 1997; 36: 120-126.
8. *Johnson JE, Kennedy EJ, Shereff MJ, et al.* Prospective study of bone, Indium-111-labeled white blood cell, and Gallium-67 scanning for the evaluation of osteomyelitis in the diabetic foot. *J Foot and Ankle International* 1996; 17: 10-16.
9. *Elgazzar AH, Abdel-Dayem HM, Clark JD, Maxon HR.* Multimodality imaging of osteomyelitis. *Eur J Nucl Med* 1995; 22: 1043-1063.
10. *Devillers A, Moisan A, Hennion F, et al.* Contribution of technetium-99m hexamethyl propylene amine oxime labeled leukocyte scintigraphy to the diagnosis of diabetic foot infection. *Eur J Nucl Med* 1998; 25: 132-138.
11. *Newman LG.* Imaging techniques in the diabetic foot. *Clinics in Podiatric Medicine and Surgery* 1995; 12: 75-86.

Λέξεις κλειδιά:

Διαβητικό πόδι
Οστεομυελίτιδα
Σπινθηρογράφημα με επισημασμένα
λευκά αιμοσφαίρια

Key words:

Diabetic foot
Osteomyelitis
Leucocyte scintigraphy